

第169回日本神経学会東海北陸地方会 プログラム

日 時：2024年7月6日（土） 午前9時50分から

受付開始：午前9時15分から

会 場：名古屋国際会議場 2号館 2階

A会場：2号館 2階 会議室 224

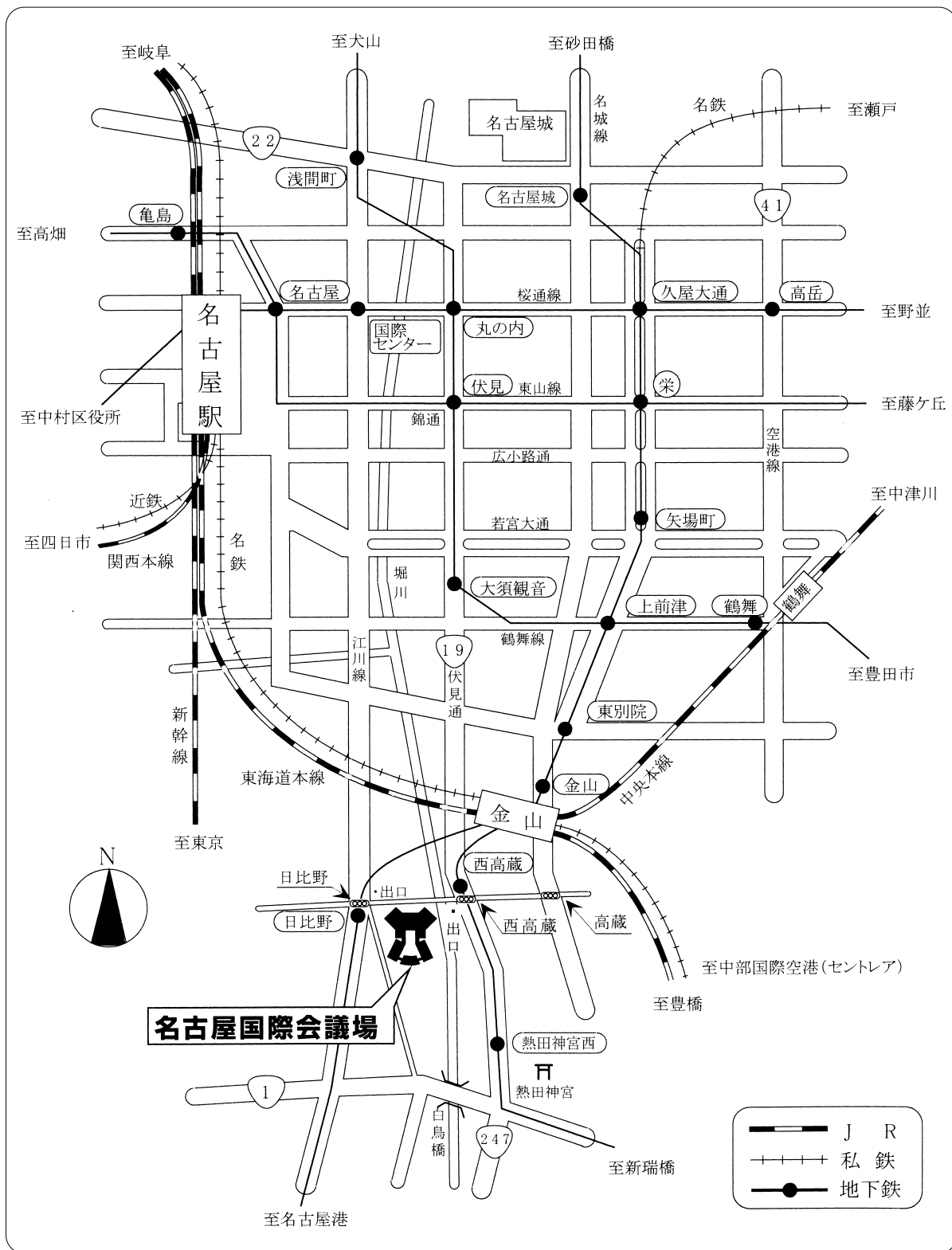
B会場：2号館 2階 会議室 222・223

名古屋市熱田区熱田西町1番1号

会長：片田 栄一

名古屋市立大学医学部附属西部医療センター 脳神経内科

交通案内図



会場：名古屋国際会議場2号館

名古屋市熱田区熱田西町1-1

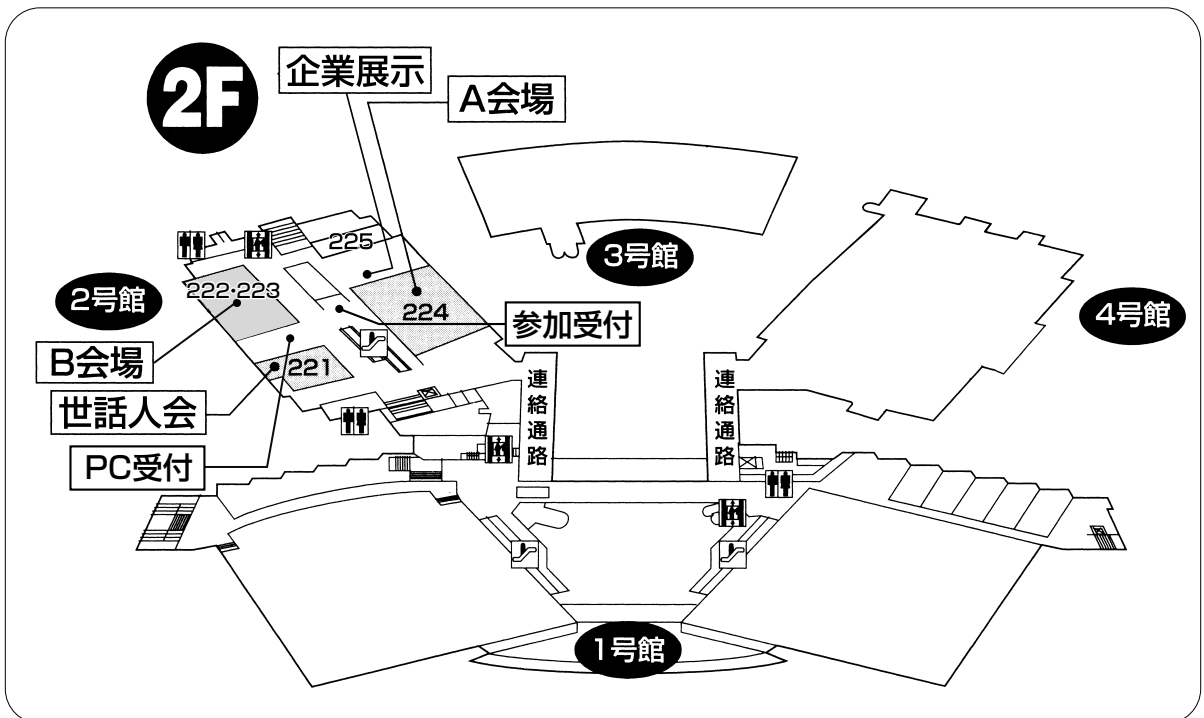
TEL：(052) 683-7711

A会場：2号館 2階 会議室 224

B会場：2号館 2階 会議室 222・223

名古屋駅	タクシー	名古屋駅 → 名古屋国際会議場	約 20分	約 2,000円
	地下鉄	名古屋駅 → 東山線「栄」 桜通線「久屋大通」のりかえ → 名城線「日比野」下車 → 名古屋国際会議場 「西高蔵」 徒歩約5分	約 30分	地下鉄 240円
	JR + 地下鉄	名古屋駅 → 中央本線または東海道本線約5分 → 金山 → 地下鉄2分 → 名城線「日比野」下車 → 名古屋国際会議場 「西高蔵」 徒歩約5分	約 20分	JR 180円 + 地下鉄 210円
中部国際空港	名鉄線 + 地下鉄	中部国際空港 → ミュースカイ約24分 (名鉄空港特急約32分) → 金山 → 地下鉄2分 名城線「日比野」下車 → 名古屋国際会議場 「西高蔵」 徒歩約5分	約 40分	名鉄 910円 (特別車 400円) + 地下鉄 210円

会場案内図



〈参加者へのお知らせ〉

参加者の方は、地方会運営費（参加費）として 1,000 円を参加受付にてお支払いください。
なお、2024 年度から演者の方への抄録掲載料の請求につきましては廃止となりました。

〈発表者へのお知らせ〉

- 1) 後抄録については、演題応募の際に地方会抄録冊子用としてご提出頂いた抄録を学会誌掲載用の後抄録原稿として学会誌編集委員会へ提出いたしますので、プリントアウトしたものを学会当日にご提出頂く必要はございません。抄録に訂正がある場合は、ご提出頂いた Word 文書に演題番号をご記入の上、本会終了後 2 週間以内に運営事務局までメール添付にてお送りください。抄録に訂正がない場合は、改めて抄録をお送り頂く必要はございません。
- 2) 1 題の発表時間は 6 分、討論時間は 2 分（計 8 分）です。時間を厳守してください。
- 3) PC とプロジェクターを使用しての演題発表です。
- 4) 下記の要領にて発表の準備をお願いいたします。
 - ①スクリーンサイズは、4 対 3 です。
 - ②各会場には Windows 11 のパソコンをご用意しております。
 - ③対応アプリケーションは Windows 版 PowerPoint for Microsoft 365 です。発表者ツールは使用できません。操作は演台にてご自身で行ってください。
フォントは文字化け、レイアウトのくずれを防ぐため標準的なフォントをご使用ください。
 - ④データは USB メモリーまたは CD-R（RW は不可）に保存して PC 受付にお持ちください。PC 受付では、設置のパソコンにコピーして正常に再生されることをご確認ください。CD-R へのフォーマットは ISO9600 方式をご使用ください。
 - ⑤ Macintosh でデータを作成された場合は、PC 本体をお持ち頂くか、必ず Windows 機での動作を確認したデータをお持ちください。
念のため Macintosh の PC 本体も当日持参ください。
PC 本体をお持ち込みの場合には、HDMI 用ディスプレイアダプタと電源ケーブルをご持参ください。
 - ⑥当日は、ご発表時間の 30 分前までに PC 受付にてデータを確認してください。
 - ⑦ DVD 等の動画再生はできません。

〈データ作成時の注意点〉

1) 動画について

動画データを使用の際は、同じフォルダに動画データを入れてください。下記ソフトで再生可能であるデータに限定させていただきますが、PC をお持ち込み頂くことを推奨いたします。

〈動画再生使用ソフト〉

Windows Media Player

2) 画像について

Windows で画像の貼り込みを行う場合、ファイル形式はビットマップ化されたものをご使用ください。画像を PowerPoint に貼り付ける際は JPEG、BMP 形式をご使用ください。Macintosh の PICT 形式は使用しないでください。

3) グラフの作成について

グラフの作成は PowerPoint 標準機能がエクセルのグラフをご使用ください。これ以外のソフトで作成した場合は上記2) と同じ画像形式に書き出したグラフデータを貼り込んでください。

4) ウィルスについて

メディアを介したウイルス感染の事例がありますので、必ず最新のウイルス駆除ソフトでチェックしてください。

5) データについて

ご発表データは、ファイル名を「演題番号と氏名(例. 32 神経 太郎)」として、PC 受付にてご登録をお願いいたします。ご発表のデータは PC 受付と会場のパソコンに一時保存いたしますが、これらのデータは地方会終了後、責任をもって破棄いたします。

6) 利益相反 (COI) 状態開示について

筆頭発表者は、発表内容に関係する企業・組織や団体との過去1年間の COI 状態の有無を下記の例を参照頂き、発表の際に発表スライドの最初に記載する方法で開示してください。

(様式4-A) 口頭発表におけるCOI状態の開示
申告すべきCOI状態がない場合

日本神経学会 COI開示 筆頭発表者名: 〇〇 〇〇 所属(機関(企業含む): 敬康/診療科): 〇〇〇〇
演題発表に関連し、開示すべきCOI関係にある企業などは ありません。

(様式4-B) 申告すべきCOI状態がある場合

日本神経学会 COI開示 筆頭発表者名: 〇〇 〇〇 所属(機関(企業含む): 敬康/診療科): 〇〇〇〇
演題発表に関連し、開示すべきCOI関係にある企業などとして、
①顧問: なし ②株主・役員: なし ③特許権者: なし ④講演料: なし ⑤原稿料: なし ⑥研究費・共同研究費: 〇〇〇〇 ⑦留学寄付金: 〇〇〇〇 ⑧寄付金控除: あり(〇〇〇〇) ⑨贈答品などの贈与: なし

COI に関する運用指針は、日本神経学会ホームページに掲載されています。

上記様式のパワーポイントデータも用意されていますので、4対3のスライド際済み変更してご利用ください。

<https://www.neurology-jp.org/gaiyo/kaisoku.html>

A 会 場

セッション	所 属	演者名	演 題 名
9:50~10:30	A-1	大村 真弘 (名古屋市立大学 脳神経内科)
1.	名古屋市立大学病院	脳神内 藤岡 哲平	脳塞栓に起因したと考えられる一過性全健忘の3例
2.	名古屋掖済会病院	脳神内 近藤 光	若年期に精神症状・禿頭・脳梗塞を発症した NOTCH3 遺伝子の Arg332Cys 変異を認める CADASIL の1例
3.	津島市民病院	脳神内 加藤 暉康	神経精神ループス (NPSLE) の治療中に血管炎所見を伴う内頸動脈閉塞を発症した一例
4.	トヨタ記念病院	統合診療 伴野 有理	狭窄血管の動脈壁増強効果を認めたもやもや病の2例
5.	名古屋市立大学病院	脳神内 大村 真弘	けいれん性てんかん重責発作様の不随意運動を呈し頸動脈ステント留置術を施行した内頸動脈狭窄症の1例
10:30~11:10	A-2	水谷 泰彰 (藤田医科大学 脳神経内科)
6.	藤田医科大学病院	脳神内 河野 洋介	初期症状として isolated body lateropulsion を呈し、延髄下部に認めた限局性梗塞の一例
7.	磐田市立総合病院	脳神内 藤本 正也	ステントレトリバーによる血管形成術を試みた例の検討
8.	伊勢赤十字病院	脳神内 小林 和人	内頸動脈閉塞に対する血行再建術中に中大脳動脈の遠位塞栓を生じ血栓回収を施行した1例
9.	伊勢赤十字病院	脳神内 井上奈津実	静注血栓溶解療法 (rt-PA) による再開通後に再閉塞をきたし、バルーン拡張術を要したアテローム血栓性脳梗塞の一例
10.	藤枝市立総合病院	脳卒中科 伊賀崎翔太	超音波や二段撮影法を用いた頸動脈ステント留置術で造影剤を最小限にする工夫
11:10~11:50	A-3	豊田 剛成 (豊川市民病院 脳神経内科)
11.	聖隷浜松病院	統合診療 土田 彬博	血管蛇行のため頸動脈ステント留置に伴う閉塞が懸念されたが、術中造影の工夫により、後遺症なく退院された1例
12.	福井県済生会病院	脳神内 山口 智久	脳梗塞とくも膜下出血 (SAH) の併発を認め、血管型エーラスダングロス症候群 (vEDS) と診断した一例
13.	豊川市民病院	脳神内 加納 裕也	くも膜下出血既往があり、残存動脈瘤のある患者に発症した可逆性脳血管攣縮症候群 (RCVS) の一例
14.	豊川市民病院	脳神内 牛田 森也	occipital tip に限局した脳梗塞による中心性左上四分盲の1例
15.	公立西知多総合病院	脳神内 高木 伯馬	Skew deviation を呈した右延髄外側脳梗塞の一例

ランチョンセミナー 1

12:00~12:50	2つのMS病態を考慮した新時代のMS治療戦略		
	座長：松川 則之 (名古屋市立大学大学院 医学研究科 神経内科学)		
	演者：竹下 幸男 (山口大学医学部 神経・筋難病治療学講座 / 山口大学医学部 血液脳神経専門先進病態創薬研究講座)		
	共催：ノバルティス ファーマ株式会社		

13:20~14:08	A-4	山田健太郎 (名古屋市立大学医学部附属東部医療センター 脳神経内科)
16.	名古屋市立大学医学部附属東部医療センター	脳神内 磯野 裕司	胸腺腫関連重症筋無力症 (g-TAMG) クリーゼに対しジロコプランが有効であった症例
17.	聖隷浜松病院	神 内 川北 カイキ	重症筋無力症にM蛋白血症とニューロパチーを合併した2例
18.	静岡赤十字病院	脳神内 守屋 麻美	左有痛性三叉神経ニューロパチーを呈したびまん性大細胞性悪性リンパ腫 (DLBCL) の一例
19.	市立四日市病院	脳神内 大山 哲弥	抗 HMGR 抗体が同時出現した抗ミトコンドリア抗体陽性筋炎の一例
20.	日赤愛知医療センター名古屋第一病院	脳神内 長谷川智哉	発熱と後頭部痛で発症し、各種検査で石灰沈着が検出されなかった頸長筋炎の一例
21.	愛知医科大学	神 内 柴田 仰	サリドマイド・デキサメサゾン療法と自己末梢血幹細胞移植が奏功した POEMS 症候群の1例

14:08～14:48 A-5 丹羽 淳一（愛知医科大学 脳神経内科）

- | | | | |
|--------------------------|-----|-------|--|
| 22. 名古屋市立大学医学部附属西部医療センター | 脳神内 | 久野 智之 | HLA 遺伝子型が診断の一助となった免疫介在性壊死性ミオパチーの 1 例 |
| 23. 鈴鹿回生病院 | 脳神内 | 賀川 賢 | 脂漏性皮膚炎と鑑別を要する皮膚症状を呈した抗 NXP-2 抗体陽性皮膚筋炎の 1 例 |
| 24. 愛知医科大学病院 | 神 内 | 小野田 翔 | 瞳孔異常のない動眼神経麻痺を呈した悪性リンパ腫の一例 |
| 25. NHO 鈴鹿病院 | 脳神内 | 野田 成哉 | 自覚症状を認めず、複数回の気胸・縦隔気腫を認めた DMD の 1 例 |

14:48～15:28 A-6 岩瀬 環（名古屋市立大学医学部附属みらい光生病院 脳神経内科）

- | | | | |
|-------------------------|-----|-------|--|
| 26. 福井大学医学部附属病院 | 脳神内 | 遠藤 芳徳 | メロペネムで治療し得たリステリア髄膜炎の 1 例 |
| 27. 藤田医科大学ばんだね病院 | 脳神内 | 原田 望未 | 後天性の脾臓萎縮にて肺炎球菌による細菌性髄膜炎に至った一例 |
| 28. NHO 三重中央医療センター | 脳神内 | 松岡 知也 | Streptococcus agalactiae による後頸部皮下膿瘍からの直接浸潤により細菌性髄膜炎を発症した一例 |
| 29. 名古屋市立大学医学部附属みらい光生病院 | 脳神内 | 足立 謙一 | インフルエンザ感染後髄膜炎に可逆性脳血管収縮症候群 (RCVS) 様の所見を伴った一例 |
| 30. 春日井市総合保健医療センター | 事務局 | 平山 幹生 | 帯状疱疹の皮疹が前胸部の正中線を超えた一例 |

15:28～16:00 A-7 小栗 卓也（公立陶生病院 脳神経内科）

- | | | | |
|--------------------------|-----|-------|---|
| 31. 鈴鹿中央総合病院 | 脳神内 | 持田 大輝 | 突然の失語で発症した結核性髄膜炎の 1 例 |
| 32. 愛知医大、江南厚生病院 | 神 内 | 岩瀬 敏 | Covid-19 後遺神経障害の症状と治療（その 2） |
| 33. 豊田厚生病院 | 脳神内 | 柴田 光輝 | 顕微鏡的多発血管炎および多発筋炎治療中にクリプトコッカス髄膜炎を合併した 1 剖検例 |
| 34. 名古屋市立大学医学部附属東部医療センター | 脳神内 | 下谷 直輝 | 左中大脳動脈狭窄による脳梗塞に対して経皮的血管形成術を実施し、後に細菌性髄膜炎、硬膜下膿瘍が原因と判明した 1 例 |

B 会 場

セッション	所 属	演者名	演 題 名
9:50~10:22	B-8	水野 将行 (名古屋市立大学 脳神経内科)	
35. 名古屋大学	脳神内	高阪 勇輔	クリプトコッカス髄膜炎治療経過中に大脳皮質白質病変が出現し、遅発性増悪が疑われた1例
36. 名古屋大学	脳神内	伊藤 翔太	視力低下と認知機能低下を認め、小児期発症が疑われた多発性硬化症 (MS) の1例
37. 名古屋市立大学病院	脳神内	谷口 葉子	長大な脊髄前角病変を呈した急性散在性脳脊髄炎の一例
38. 浜松医科大学医学部附属病院	脳神内	渡邊 一樹	抗 MOG 抗体陽性であった中枢末梢連合脱髄症の一例
10:22~11:02	B-9	富田 稔 (豊田厚生病院 脳神経内科)	
39. 名古屋大学	脳神内	斎藤 勇紀	Tumefactive demyelinating lesion を発症後、8年を経て再発し、多発性硬化症と診断した1例
40. 豊田厚生病院	脳神内	山岸昂太郎	カンピロバクター腸炎後に発症した急性散在性脳脊髄炎の1例
41. 名古屋大学	脳神内	森田 萌南	睡眠障害を呈した視神経脊髄炎スペクトラム障害 (NMOSD) の1例
42. 富士市立中央病院	脳神内	河野 優	失語症で発症し脳灌流画像が診断・治療効果判定に有用であった MOG 抗体関連疾患の1例
43. 金沢大学	脳神内	吉村 敬介	細菌性髄膜炎様の脳脊髄液所見を呈した抗 AQP4 抗体陽性視神経脊髄炎スペクトラム障害の一例
11:02~11:50	B-10	杉浦 真 (安城更生病院 脳神経内科)	
44. 日赤愛知医療センター名古屋第一病院	脳神内	山本満里奈	重度四肢麻痺を呈した片側の延髄および上位頸髄梗塞の一例
45. 安城更生病院	脳神内	伊藤 雅也	脊髄炎からの診断再考を要した脊髄髄内原発悪性リンパ腫の1例
46. 日赤愛知医療センター名古屋第二病院	脳神内	柳澤 哲朗	発症初期に神経症候の変化を捉えた頸髄梗塞の1例
47. 名古屋大学	脳神内	伊藤 洋人	微量元素製剤の静脈投与開始後に著明な改善がみられた脊髄症の1例
48. 一宮西病院	脳神内	喜多 貴信	ミオトニア様症状を呈した球脊髄性筋萎縮症の一例
49. NHO 金沢医療センター	脳神内	古川 裕	再発した脊髄梗塞の一例
ランチョンセミナー 2			
12:00~12:50	NMOSD における分子標的療法 - 「IL-6 ループ」を断つ-		
	座長: 片田 栄一 (名古屋市立大学医学部附属西部医療センター 脳神経内科)		
	演者: 中原 仁 (慶應義塾大学医学部 神経内科)		
共催: 中外製薬株式会社			
13:20~14:16	B-11	木村 暁夫 (岐阜大学 脳神経内科)	
50. 日赤愛知医療センター名古屋第二病院	脳神内	西尾誠一郎	痙攣重積で発症したリウマチ性肥厚性硬膜炎の1例
51. 藤田医科大学病院	脳神内	辻村 優次	小脳歯状核病変を呈した抗 GAD 抗体陽性小脳失調症の1例
52. 岐阜大学	脳神内	森 泰子	帯状疱疹髄膜炎後に自己免疫性脳炎を発症した一例
53. 豊橋市民病院	脳神内	平良 知之	免疫チェックポイント阻害剤投与中に発症した抗 AMPAR 抗体陽性自己免疫性脳炎の一例
54. 三重大学医学部附属病院	脳神内	西垣 明哲	PR3-ANCA 陽性であり原発性中枢神経系血管炎が疑われたが、脳生検により悪性リンパ腫と確定診断した一例
55. 中東遠総合医療センター	脳神内	村林 直樹	ステロイド抵抗性の橋本脳症にたいして免疫グロブリン大量療法が奏功した一例
56. 豊川市民病院	脳神内	藤井 桃子	インフルエンザウイルス感染後に片側性の動眼神経麻痺を呈した不全型 Fisher 症候群の一例
14:16~14:48	B-12	両角 佐織 (日本赤十字社愛知医療センター 名古屋第二病院)	
57. 富山大学	脳神内	田中 遼	ムクナ豆の過剰摂取により、高度ジスキネジアを来したパーキンソン病の一例
58. 日赤愛知医療センター名古屋第二病院	脳神内	浅野 剛平	甲状腺機能低下症により代謝性パーキンソニズムをきたした1例
59. トヨタ記念病院	統合診療	大西 晋平	40歳で発症し4年後に total locked in に至り、全脳萎縮を呈した全経過約11年の広汎型 ALS の1例
60. 日赤愛知医療センター名古屋第二病院	脳神内	鈴木絵理佳	眼球運動障害、2型呼吸不全を呈し、剖検にて ALS-FTLD と診断した1例

14:48～15:36 B-13 大喜多賢治（名古屋市立大学医学部附属西部医療センター 脳神経内科）

- | | | | |
|-----------------|-----|-------|--|
| 61. 名古屋大学 | 脳神内 | 森 悠 | 痙攣や意識消失発作を伴わず不安発作で発症した側頭葉てんかんの1例 |
| 62. 石川県立中央病院 | 脳神内 | 山口 和由 | 失語症状で外来受診したてんかん重積発作の一例 |
| 63. 浜松医療センター | 脳神内 | 柳田 美晴 | 高血糖に随伴して可逆性の片側運動失調と両上肢不随意運動を認めた1例 |
| 64. 中東遠総合医療センター | 脳神内 | 寺澤 毅彦 | 症候性てんかんによる難治性痙攣重積の1剖検例 |
| 65. 名古屋大学 | 脳神内 | 竹中 宏幸 | 高齢で発症した破傷風の2例 |
| 66. 豊田厚生病院 | 脳神内 | 加納 夏実 | 短期間で脳卒中様発作を繰り返したミトコンドリア病（m.7997G>A変異）の1例 |

A 会場

A-1 9:50 ~ 10:30

座長：名古屋市立大学 脳神経内科

大村 眞弘

1. 脳塞栓に起因したと考えられる一過性全健忘の3例

名古屋市立大学病院 脳神経内科：藤岡 哲平（ふじおか てっぺい）
水野 将行、大村 眞弘、谷口 葉子、鈴木 健悟、
大喜多賢治、松川 則之

2. 若年期に精神症状・禿頭・脳梗塞を発症した NOTCH3 遺伝子の Arg332Cys 変異を認める CADASIL の1例

名古屋掖済会病院 脳神経内科：近藤 光（こんどう ひかり）
竹村 直晃、細山 幸子、加賀 友継、馬淵 直紀、
愛知医大 脳神経内科：丹羽 淳一
熊本大 臨床病態解析：神力 悟
同 脳神経内科：植田 明彦、植田 光晴

3. 神経精神ループス（NPSLE）の治療中に血管炎所見を伴う内頸動脈閉塞を発症した一例

津島市民病院 脳神経内科：加藤 暉康（かとう てるやす）
谷本 由佳、八木 孝雄、新美 由紀
藤田医科大学医学部附属病院 腎臓内科：林 宏樹

4. 狭窄血管の動脈壁増強効果を認めたもやもや病の2例

トヨタ記念病院 統合診療科：伴野 有理（ばんの ゆうり）
森川 遼、畑中 麻衣、中井 紀嘉、鈴木淳一郎
同 脳神経内科：伊藤 泰広
同 脳神経外科：大枝 基樹、高亀 弘隆

5. けいれん性てんかん重責発作様の不随意運動を呈し頸動脈ステント留置術を施行した内頸動脈狭窄症の1例

名古屋市立大学病院 脳神経内科：大村 眞弘（おおむら まさひろ）
鈴木 健悟、藤岡 哲平、井上 裕康、谷口 葉子、
水野 将行、松川 則之

6. 初期症状として isolated body lateropulsion を呈し、延髄下部に認めた限局性梗塞の一例

藤田医大 脳神経内科：河野 洋介（こうの ようすけ）

長尾龍之介、坂口 幹、中野 頌子、野田宗太郎、

廣田 政古、島 さゆり、水谷 泰彰、渡辺 宏久

7. ステントレトリバーによる血管形成術を試みた例の検討

磐田市立総合病院 脳神経内科：藤本 正也（ふじもと まさや）

河野 達啓

8. 内頸動脈閉塞に対する血行再建術中に中大脳動脈の遠位塞栓を生じ血栓回収を施行した1例

伊勢赤十字病院 脳神経内科：小林 和人（こばやし かずと）

井上奈津美、服部 雄二、井上 隆一、山崎 正禎、

内藤 寛、谷口 彰

9. 静注血栓溶解療法（rt-PA）による再開通後に再閉塞をきたし、バルーン拡張術を要したアテローム血栓性脳梗塞の一例

伊勢赤十字病院 脳神経内科：井上奈津実（いのうえ なつみ）

小林 和人、萩原 莉花、井上 隆一、山崎 正禎、

内藤 寛、谷口 彰

10. 超音波や二段撮影法を用いた頸動脈ステント留置術で造影剤を最小限にする工夫

¹ 藤枝市立総合病院 脳卒中科：伊賀崎翔太（いがさき しょうた）

菊田 朗、田中悠二郎

² 藤枝市立総合病院 脳神経外科：菊田 朗、田中悠二郎

11. 血管蛇行のため頸動脈ステント留置に伴う閉塞が懸念されたが、術中造影の工夫により、後遺症なく退院された1例

聖隷浜松病院 神経内科：土田 彬博（つちだ あきひろ）

本間 一成、善光みさと、柳澤 輝一、杉江 藍、
齋藤 喬、石井 辰仁、齋藤 拓也、近土 善行、
佐藤慶史郎、内山 剛

12. 脳梗塞とくも膜下出血（SAH）の併発を認め、血管型エーラスダンロス症候群（vEDS）と診断した一例

福井県済生会病院 脳神経内科：山口 智久（やまぐち ともひさ）

勝木 歩、上野亜佐子

福井大 遺伝診療部：井川 正道、池田 和実

13. くも膜下出血既往があり、残存動脈瘤のある患者に発症した可逆性脳血管攣縮症候群（RCVS）の一例

豊川市民病院 脳神経内科：加納 裕也（かのう ゆうや）

藤井 桃子、牛田 森也、宇佐美寿彦、豊田 剛成、
高田 幸児

14. occipital tipに局限した脳梗塞による中心性左上四分盲の1例

豊川市民病院 脳神経内科：牛田 森也（うしだ しんや）

宇佐美寿彦、藤井 桃子、加納 裕也、豊田 剛成、
高田 幸児

15. Skew deviationを呈した右延髄外側脳梗塞の一例

公立西知多総合病院 脳神経内科：高木 伯馬（たかぎ はくま）

鷺津里菜子、西田 卓

同 脳神経外科：秋山 光正、桑原 聖典、川副 雄史、森谷 茂太

同 眼科：伊藤 寛高

16. 胸腺腫関連重症筋無力症 (g-TAMG) クリーゼに対しジルコプランが有効であった症例

名古屋市立大学医学部附属東部医療センター

脳神経内科：磯野 裕司 (いその ゆうじ)

柴田 治人、藤井 藍、下谷 直輝、鈴木 健悟、

北村 太郎、多田 昌史、山田健太郎

17. 重症筋無力症に M 蛋白血症とニューロパチーを合併した 2 例

聖隷浜松病院 神経内科：川北カイキ (かわきた かいき)

齋藤 拓也、善光みさと、柳澤 輝一、杉江 藍、

齋藤 喬、石井 辰仁、本間 一成、近土 善行、

佐藤慶史郎、内山 剛

18. 左有痛性三叉神経ニューロパチーを呈したびまん性大細胞性悪性リンパ腫 (DLBCL) の一例

静岡赤十字病院 脳神経内科：守屋 麻美 (もりや あさみ)

吉田 昌平、神村 純、八木 宣泰、鈴木理恵子、

小西 高志、今井 昇、芹澤 正博

同 血液内科：田口 淳

19. 抗 HMGCR 抗体が同時出現した抗ミトコンドリア抗体陽性筋炎の一例

市立四日市病院 脳神経内科：大山 哲弥 (おおやま てつや)

西村 翔平、早川 雄馬、浅田 純子、岩出 展行、

中西 浩隆

名古屋大 脳神経内科：高阪 勇輔、勝野 雅央

鈴鹿病院 脳神経内科：野田 成哉

20. 発熱と後頭部痛で発症し、各種検査で石灰沈着が検出されなかった頸長筋炎の一例

日本赤十字社愛知医療センター名古屋第一病院

脳神経内科：長谷川智哉 (はせがわ ともや)

安藤 孝志、渡邊はづき、後藤 洋二

21. サリドマイド・デキサメサゾン療法と自己末梢血幹細胞移植が奏功した POEMS 症候群の 1 例

愛知医大 神経内科：柴田 仰 (しばた あおぐ)

黒田 典孝、川頭 祐一、丹羽 淳一、道勇 学

同 血液内科：松久 明史、堀尾 知弘、高見 昭良

佐賀大 脳神経内科：小池 春樹

22. HLA 遺伝子型が診断の一助となった免疫介在性壊死性ミオパチーの 1 例

名古屋市立大学医学部附属西部医療センター

脳神経内科：久野 智之（くの ともゆき）

山田 剛平、大喜多賢治、片田 栄一

豊川市民病院 脳神経内科：豊田 剛成

23. 脂漏性皮膚炎と鑑別を要する皮膚症状を呈した抗 NXP-2 抗体陽性皮膚筋炎の 1 例

鈴鹿回生病院 脳神経内科：賀川 賢（かがわ けん）

三田遼太郎、河野 由莉、橘 径

三重大 皮膚科：横田 菜穂

24. 瞳孔異常のない動眼神経麻痺を呈した悪性リンパ腫の一例

愛知医大 神経内科：小野田 翔（おのだ しょう）

中村 亮一、植澤 森、中川 未久、田口宗太郎、

丹羽 淳一、道勇 学

同 血液内科：伊佐地優人、飯田 悠介、水野 昌平、高見 昭良

25. 自覚症状を認めず、複数回の気胸・縦隔気腫を認めた DMD の 1 例

NHO 鈴鹿病院 脳神経内科：野田 成哉（のだ せいや）

村上あゆ香、平野 聡子、鬼頭 大志、木村 正剛、

南山 誠、久留 聡

名古屋大 神経内科：村上あゆ香、平野 聡子、鬼頭 大志

A-6 14:48 ~ 15:28

座長：名古屋市立大学医学部附属みらい光生病院 脳神経内科

岩瀬 環

26. メロペネムで治療し得たリステリア髄膜炎の1例

福井大学医学部附属病院 脳神経内科：遠藤 芳徳（えんどう よしのり）
堀内 裕介、佐々木宏仁、北崎 佑樹、榎本 崇一、
井川 正道、山村 修、濱野 忠則

27. 後天性の脾臓萎縮にて肺炎球菌による細菌性髄膜炎に至った一例

藤田医科大学ばんだね病院 脳神経内科：原田 望未（はらだ のぞみ）
水野 祐介、坂野 文彦、千田麻友美、伊藤 瑞規

**28. Streptococcus agalactiae による後頸部皮下膿瘍からの直接浸潤により細菌性髄膜炎を
発症した一例**

NHO 三重中央医療センター 脳神経内科：松岡 知也（まつおか ともや）
有川 茂雄、林 理絵、大内 智洋、北川 長生

29. インフルエンザ感染後髄膜脳炎に可逆性脳血管攣縮症候群（RCVS）様の所見を伴った一例

名古屋市立大学医学部附属みらい光生病院
脳神経内科：足立 謙一（あだち けんいち）
小鹿 幸生、岩瀬 環

30. 带状疱疹の皮疹が前胸部の正中線を超えた一例

春日井市総合保健医療センター 事務局：平山 幹生（ひらやま みきお）
春日井市民病院 脳神経内科：山下 史匡
同 皮膚科：古橋 卓也

31. 突然の失語で発症した結核性髄膜炎の1例

鈴鹿中央総合病院 脳神経内科：持田 大輝（もちだ だいき）
川名 陽介、牧 聡樹、佐羽 勇輝、早川 嘉彦

32. Covid-19 後遺神経障害の症状と治療（その2）

愛知医大 神経内科：岩瀬 敏（いわせ さとし）
江南厚生病院 脳神経内科：岩瀬 敏
愛知医大 メディカルセンター：馬場 研二

33. 顕微鏡的多発血管炎および多発筋炎治療中にクリプトコッカス髄膜炎を合併した1剖検例

豊田厚生病院 脳神経内科：柴田 光輝（しばた こうき）
池田 昇、橋本明香里、松波 佐子、稲垣 祐美、
糸見百合子、佐藤 萌美、武重万里子、高橋 美江、
富田 稔、服部 直樹
愛知医大 加齢医科学研究所：岩崎 靖、吉田 真理

34. 左中大脳動脈狭窄による脳梗塞に対して経皮的血管形成術を実施し、後に細菌性髄膜炎、硬膜下膿瘍が原因と判明した1例

名古屋市立大学医学部附属東部医療センター

脳神経内科：下谷 直輝（しもや なおき）
山崎 真優、柴田 治人、藤井 藍、磯野 裕司、
多田 昌史、北村 太郎、山田健太郎
同 脳神経外科：石田 宗紀、相原 徳孝

B会場

B-8 9:50 ~ 10:22

座長：名古屋市立大学 脳神経内科

水野 将行

35. クリプトコッカス髄膜炎治療経過中に大脳皮質白質病変が出現し、遅発性増悪が疑われた1例

名古屋大 脳神経内科：高阪 勇輔（こうさか ゆうすけ）
井口 洋平、勝野 雅央

日本赤十字社愛知医療センター名古屋第一病院

脳神経内科：渡邊はづき、後藤 洋二

36. 視力低下と認知機能低下を認め、小児期発症が疑われた多発性硬化症（MS）の1例

名古屋大 脳神経内科：伊藤 翔太（いとう しょうた）
飯田 円、佐橋健太郎、勝野 雅央

37. 長大な脊髄前角病変を呈した急性散在性脳脊髄炎の一例

名古屋市立大 脳神経内科：谷口 葉子（たにぐち ようこ）
井上 裕康、間所 佑太、佐藤 豊大、藤岡 哲平、
水野 将行、川嶋 将司、大村 真弘、松川 則之

38. 抗MOG抗体陽性であった中枢末梢連合脱髄症の一例

浜松医科大学医学部附属病院 脳神経内科：渡邊 一樹（わたなべ かずき）
竹ノ内晃之、若月 里江、武内 智康、中村 友彦

39. Tumefactive demyelinating lesion を発症後、8 年を経て再発し、多発性硬化症と診断した 1 例

名古屋大 脳神経内科：斎藤 勇紀（さいとう ゆうき）
井口 洋平、勝野 雅央

40. カンピロバクター腸炎後に発症した急性散在性脳脊髄炎の 1 例

豊田厚生病院 脳神経内科：山岸昂太郎（やまぎし こうたろう）
橋本明香里、松波亜佐子、稲垣 祐美、糸見百合子、
佐藤 萌美、武重万里子、池田 昇平、高橋 美江、
富田 稔、服部 直樹

41. 睡眠障害を呈した視神経脊髄炎スペクトラム障害（NMOSD）の 1 例

名古屋大 脳神経内科：森田 萌丹（もりた もえに）
坪井 崇、井口 洋平、勝野 雅央

42. 失語症で発症し脳灌流画像が診断・治療効果判定に有用であった MOG 抗体関連疾患の 1 例

富士市立中央病院 脳神経内科：河野 優（こうの ゆう）
去川 裕基、高橋 麻葵、幕 昂大、中川 裕亮

43. 細菌性髄膜炎様の脳脊髄液所見を呈した抗 AQP4 抗体陽性視神経脊髄炎スペクトラム障害の一例

金沢大 脳神経内科：吉村 敬介（よしむら けいすけ）
坂下 泰浩、小野賢二郎

44. 重度四肢麻痺を呈した片側の延髄および上位頸髄梗塞の一例

日本赤十字社愛知医療センター名古屋第一病院

脳神経内科：山本満里奈（やまもと まりな）

三澤 尚史、安藤 孝志、渡邊はづき、後藤 洋二

45. 脊髄炎からの診断再考を要した脊髄髄内原発悪性リンパ腫の1例

JA 愛知厚生連安城更生病院 脳神経内科：伊藤 雅也（いとう まさや）

加藤 隼康、川上 治、杉浦 真、加藤 博子、

大村 政人、市川 慶、西尾誠一郎

² 愛知医大 脳神経外科：井面 利昂、原 政人

46. 発症初期に神経症候の変化を捉えた頸髄梗塞の1例

日赤愛知医療センター名古屋第二病院

脳神経内科：柳澤 哲朗（やなぎさわ てつろう）

荒木 周、両角 佐織、安井 敬三

47. 微量元素製剤の静脈投与開始後に著明な改善がみられた脊髄症の1例

名古屋大 脳神経内科：伊藤 洋人（いとう ひろと）

横井 聡、佐橋健太郎、勝野 雅央

同 生体分子情報科学講座：横井 聡

48. ミオトニア様症状を呈した球脊髄性筋萎縮症の一例

一宮西病院 脳神経内科：喜多 貴信（きた たかのぶ）

岡田 弘明、佐々木勇紀、谷澤 優河、中井 良幸、

金井 雅裕、山口 啓二

49. 再発した脊髄梗塞の一例

NHO 金沢医療センター 脳神経内科：古川 裕（ふるかわ ゆたか）

坂尻 顕一

50. 痙攣重積で発症したリウマチ性肥厚性硬膜炎の1例

日本赤十字社愛知医療センター名古屋第二病院

脳神経内科：西尾誠一郎（にしお せいいちろう）

浅野 剛平、荒木 周、両角 佐織、安井 敬三

51. 小脳歯状核病変を呈した抗 GAD 抗体陽性小脳失調症の1例

藤田医大 脳神経内科：辻村 優次（つじむら ゆうじ）

前田 利樹、坂口 幹、神田 好加、河野 洋介、

安達 隼輔、中野 頌子、林 和孝、野田宗太郎、

加藤 邦尚、東 篤宏、長尾龍之介、廣田 政古、

水谷 泰彰、島 さゆり、渡辺 宏久

藤田医大ばんだね病院 脳神経内科：伊藤 瑞規

52. 帯状疱疹髄膜炎後に自己免疫性脳炎を発症した一例

岐阜大 脳神経内科：森 泰子（もり やすこ）

吉倉 延亮、竹腰 顕、木村 暁夫、下畑 享良

53. 免疫チェックポイント阻害剤投与中に発症した抗 AMPAR 抗体陽性自己免疫性脳炎の一例

豊橋市民病院 脳神経内科：平良 知之（たいら ともゆき）

金澤つぶら、加藤 優弥、野崎 康伸、横井 孝政、

岩井 克成

54. PR3-ANCA 陽性であり原発性中枢神経系血管炎が疑われたが、脳生検により悪性リンパ腫と確定診断した一例

三重大 脳神経内科：西垣 明哲（にしがき あきさと）

石川 英洋、田村 麻子、梶川 博之、松浦 慶太、

新堂 晃大

55. ステロイド抵抗性の橋本脳症にたいして免疫グロブリン大量療法が奏功した一例

掛川市・袋井市病院企業団立

中東遠総合医療センター 脳神経内科：村林 直樹（むらばやし なおき）

若井 正一、福野 貴仁、數田 知之

春日井市民病院 脳神経内科：數田 知之

56. インフルエンザウイルス感染後に片側性の動眼神経麻痺を呈した不全型 Fisher 症候群の一例

豊川市民病院 脳神経内科：藤井 桃子（ふじい ももこ）

加納 裕也、牛田 森也、宇佐美寿彦、豊田 剛成、

高田 幸児

61. 痙攣や意識消失発作を伴わず不安発作で発症した側頭葉てんかんの1例

名古屋大 脳神経内科：森 悠（もり ゆう）
 坪井 崇、勝野 雅央
 岐阜県立多治見病院 脳神経内科：毛利 尚裕、高木伸之介

62. 失語症状で外来受診したてんかん重積発作の一例

石川県立中央病院：山口 和由（やまぐち かずよし）
 加賀 弥生、朝川美和子、松本 泰子

63. 高血糖に随伴して可逆性の片側運動失調と両上肢不随意運動を認めた1例

浜松医療センター 脳神経内科：柳田 美晴（やなぎだ みはる）
 篠原 慶、細井 泰志、伊藤 充子

64. 症候性てんかんによる難治性痙攣重積の1剖検例

中東遠総合医療センター 脳神経内科：寺澤 毅彦（てらさわ たけひこ）
 数田 知之、若井 正一
 国立機構名古屋医療センター 脳神経内科：寺澤 毅彦
 春日井市民病院 脳神経内科：数田 知之
 中東遠総合医療センター 病理診断科：鈴木 大介

65. 高齢で発症した破傷風の2例

豊橋市民病院 脳神経内科：竹中 宏幸（たけなか ひろゆき）
 野崎 康伸、横井 孝政、岩井 克成
 名古屋大 神経内科：竹中 宏幸、勝野 雅央

66. 短期間で脳卒中様発作を繰り返したミトコンドリア病 (m.7997G>A 変異) の1例

豊田厚生病院 脳神経内科：加納 夏実（かのう なつみ）
 池田 昇平、橋本明香里、松波亜佐子、稲垣 裕美、
 糸見百合子、佐藤 萌美、武重万里子、高橋 美江、
 富田 稔、服部 直樹

次回地方会のご案内

第170回日本神経学会東海北陸地方会

会 期：2024年11月16日（土）
会 場：金沢歌劇座（石川県金沢市下本多町6番丁27番地）
会 長：小野 賢二郎
（金沢大学大学院 医薬保健学総合研究科 脳神経内科学）
