臨床神経 2024;64:422-426
doi: 10.5692/clinicalneurol.cn-001975

症例報告

慢性硬膜下血腫に伴う一過性神経脱落症状の 1 例

石内 実紗[1)*]，稲富 雄一郎[1)]，山村 理仁[2)3)]，中島 誠[4)]，米原 敏郎[1)]

1）済生会熊本病院脳神経内科
2）済生会熊本病院脳神経外科
3）阿蘇医療センター脳神経外科
4）熊本大学大学院生命科学研究部脳神経内科学分野

要旨：62 歳，男性，右利き．無症候性の両側慢性硬膜下血腫を指摘され，左側のみ血腫除去術を受けた．術後 1 カ月後の某日より，右上肢の異常感覚と発語失行を伴う 5〜10 分の発作が，1〜2 回/日出現するようになり，当院に入院した．血腫の再拡大はなかったが，左側の血腫隣接部では，円蓋部脳溝に FLAIR で高信号となる変化を認め，SPECT 上は集積が低下していた．脳波では異常なく，CT 血管造影では血腫による左中大脳動脈の軽度偏倚を認めた．発作は 10 日間で消失した．本例では慢性硬膜下血腫に伴う脳虚血に関連した，一過性神経脱落症状を呈した可能性が考えられた．

Key words：慢性硬膜下血腫，一過性神経脱落症状，一過性脳虚血発作，てんかん，皮質拡散脱分極

序　論

慢性硬膜下血腫の症例の中に，一過性神経脱落症候（transient neurological deficit，以下 TND と略記）で発症，または経過中に合併する一群の存在が知られている[1)2)]．Blaauw らによるコホート研究[2)] で採用された診断基準では，TND を「一過性症候で，頭痛，悪心，嘔吐のみは除外し，注意障害や間代運動を含め，てんかん既往は除外し，他の解釈が可能な病態（失神など）は除外する」と定義した．この研究[2)] では，TND の症候として失語，注意障害，間代性運動，麻痺などがあり，一発作の持続時間は中央値 10（IQR 0〜30）分としている．また発作の発症時期は慢性硬膜下血腫の診断から同 1（0〜8）日，発作の回数は 2（1〜15）回であった．

慢性硬膜下血腫全体における TND の合併率は，1〜24%とされている[3)〜5)]．この報告間での合併率の差の一因として，各研究で採用した診断基準の差違が考えられる．前述のコホート研究[2)] では，診断基準を，「一過性症候で，頭痛，悪心，嘔吐のみは除外し，注意障害や間代運動を含め，てんかん既往は除外し，他の解釈が可能な病態（失神など）は除外する」とした．同研究での TND 合併率は 8.6%であった．

慢性硬膜下血腫における TND の発症機序については，てんかん，TIA，出血反復，血管攣縮，あるいは皮質拡散脱分極などが推測されている[1)]．しかし TND の多数例での検討はわずかであり[1)]，合併予測因子も不明である．また発症時に SPECT による評価を行った症例は，調べ得た限りでは報告はなかった．このため TND の発症機序の実態は未解明である．

今回，我々は，慢性硬膜下血腫の術後に TND を来した症例を経験し，発作頻発時に脳波や SPECT による評価を行ったので報告する．

症　例

症例：62 歳，男性，右利き．事務職

主訴：言葉が出てこない

既往歴：特記事項なし．

現病歴：発症 4 カ月前，屋内で幼少の孫と 2 人だけで遊んでいた直後に，他の家族が患者の様子がおかしいことに気付き，当院に来院した．来院時には外傷痕や疼痛部位はなく，脳神経，運動系，感覚系にも異常はなかった．しかし，失見当識に加え，遊んでいた時の 1 時間ほどの出来事記憶の想起困難を認めた．頭部 CT（Fig. 1A）では，大脳縦裂前方にくも膜下出血，大脳鎌に沿って急性硬膜下血腫を認めた．患者は遊んでいた時に頭部を打撲し，脳震盪を来したと推定された．脳神経外科に入院し，五苓散 4.5 g/日を開始した．受傷時の出来事記憶の想起困難を除き完治したため，退院した．

以後は定期的に脳神経外科外来で経過観察していた．発症 1 カ月前の外来で，頭部 CT で両側慢性硬膜下血腫が発見された（Fig. 1B）．神経学的に異常はなかったが，再度脳神経外科に入院し，血腫量の多かった左側に対し穿頭血腫除去術が行われた．術後合併症はなく退院した．

某日（第 1 病日）の午前中に，職場の同僚と会話中に，突然言葉が出てこなくなった．同僚の言葉の理解は良好であった．症状は約 5 分で軽快した．直ちに当院へ搬送され，当科に入院した．

一般身体所見：身長 169 cm，体重 63.1 kg，血圧 160/103 mmHg，

（Received January 22, 2024; Accepted February 13, 2024; Published online in J-STAGE on May 30, 2024）
This article is available in Japanese with an abstract in English at www.jstage.jst.go.jp/browse/clinicalneurol.
©2024 Japanese Society of Neurology

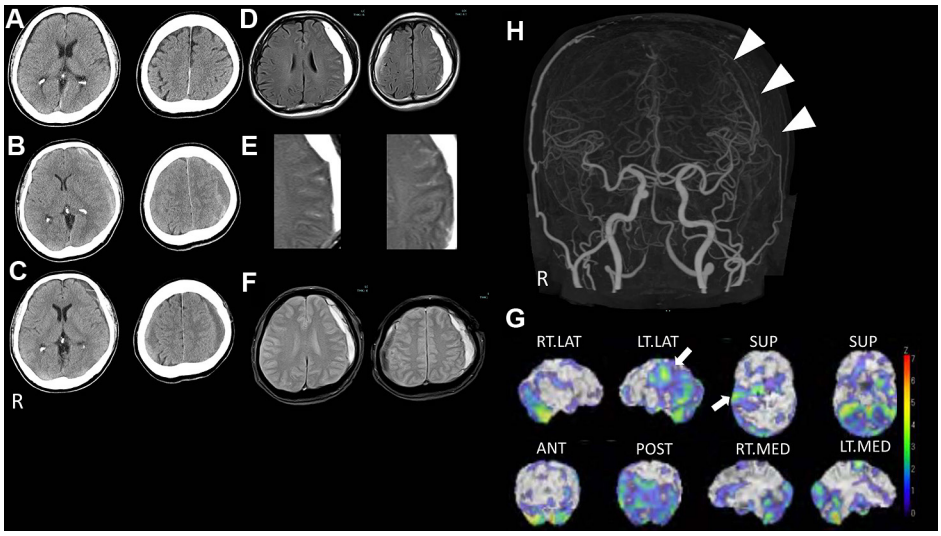

Fig. 1 Neuroradiological findings.

A. Brain CT 4 months before the onset of transient neurological deficits (TNDs) showing a subarachnoid hemorrhage in the anterior part of the longitudinal fissure of the cerebrum and a subdural hematoma along the cerebral falx. B. Brain CT at 1 month before the TND onset showing bilateral chronic subdural hematomas. C. Brain CT on admission (Day 1) showing residual bilateral subdural hematomas. There were no hyperdense lesions in the cerebral sulci adjacent to the left subdural hematoma, suggestive of subarachnoid hemorrhage. D and E (Enlarged view of Panel D). Fluid-attenuated inversion recovery (FLAIR) imaging of the head on admission showing hyperintense lesions in the sulci adjacent to the left subdural hematoma. F. T_2* imaging showing no abnormalities including hypointense changes in the sulci where hyperintense lesions are observed on FLAIR. G. Three-dimensional stereotactic surface projections of single-photon emission CT on Day 6 showing low-uptake regions in the left precentral gyrus, postcentral gyrus, inferior parietal lobule, and superior temporal gyrus just below the subdural hematoma (arrows). H. CT angiography on Day 7 showing cortical branches of the left middle cerebral artery (arrowheads) that is deviated due to hematoma and has no obvious stenotic lesions.

脈拍 79/分, 整, 体温 36.7°C, 胸腹部, 皮膚, 筋骨格系に異常なし.

神経学的所見：意識清明で，脳神経，運動系，感覚系，発語を含めた高次脳機能に異常はなかった.

検査所見：頭部 CT（Fig. 1C）では，両側大脳円蓋部に硬膜下血腫を認めたが，血腫隣接部には脳溝を含めて異常はなかった．頭部 MRI 拡散強調画像では新規梗塞巣はなかったが，左硬膜下血腫隣接部の脳溝に FLAIR（Fig. 1D, E）で高信号となる変化を認めた．T_2*WI（Fig. 1F）では同部位に低信号変化を含む異常は認めなかった．MRA では狭窄性病変を認めなかった．頸部血管エコー，経胸壁心エコー，24 時間ホルター心電図，血液検査でも異常は認めなかった.

入院後経過（Fig. 2）：当初は TIA と判断し，脳梗塞に準じてヘパリン 1×10^4 単位/日，エダラボン 60 mg/日を開始した．五苓散も継続した.

ところが，第 2 病日の日中に再び発話困難を訴えた．本人によれば，まず右 3，4 指の異常感覚が先行し，すぐに発話困難が続発した．診察すると，発作中の発話は緩徐かつ探索性で，音の歪み，連結不良が顕著であることから，発語失行と考えた．脳神経，運動系には明らかな異常はなかった．また従命は良好であり，書字障害もなかった．症状は 5 分で完治した．直後の頭部 MRI では入院時と変化なく，新規梗塞巣も認めなかった．また脳波（30 分間，発作 4 時間後）では基礎律動は後頭優位で左右差のない α 波で，てんかん波を含む異常は認めなかった.

この時点で TIA の可能性は少ないと判断し，ヘパリンとエダラボンは中止した．一方，FLAIR で認めた血腫隣接部脳溝の高信号変化がくも膜下出血であり，血管攣縮を来している可能性を考え，ベラパミル 80 mg/日を開始した.

しかしその後も，1〜3 回/日の頻度で，5〜10 分続くほぼ毎回同様の発作を反復した．第 6 病日の SPECT（Fig. 1G）では，左中心前回，中心後回から下頭頂小葉，上側頭回にかけて集積低下を認めた．また同日に脳波（7 時間前，1 時間後に発作）を再検したが，前回同様に明らかな異常は認めなかった．第 7 病日の CT 血管造影（Fig. 1H）では，血腫による左前，中大脳動脈皮質枝の圧排を認めたが，脳動脈，静脈ともに明らかな狭窄性病変は認めなかった.

第 7 病日をピークに，発作の頻度も持続時間も軽減した．第 8 病日に退院とし，五苓散を 1.5 g/日に減量の上で継続し，ベラパミルは中止した．第 10 病日に自宅で最後の発作（通算 12 回目）が起こったが，以後，再発作は起こらなかった.

初回発作から 2 カ月後に頭重感を訴えて，外来を受診した．神経学的には異常はなかった．頭部 CT では両側硬膜下血腫はわずかに退縮し，その他に新規病巣は認めなかった．MRI や SPECT は再検していない．その後，発症 10 カ月現在，再発なく経過している.

考　　察

本例では，慢性硬膜下血腫術後 1 カ月に，右手指の異常感覚と発語失行を伴う一過性神経脱落症候を反復した．本症例は，

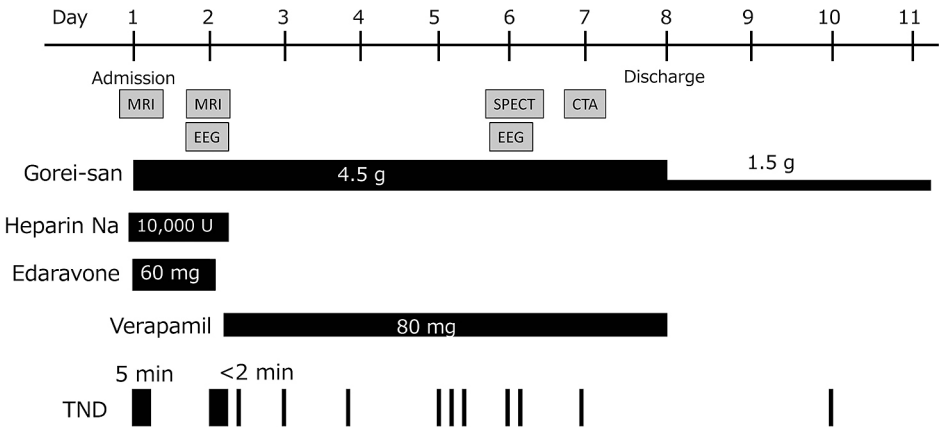

Fig. 2 Clinical course.

After admission, the patient was treated with heparin sodium and edaravone because of a tentative diagnosis of transient ischemic attack, and Gorei-san was also administered. However, the transient neurological deficits (TNDs) recurred one to three times/day. Thereafter, heparin sodium and edaravone were withdrawn, and verapamil was started on Day 2. The frequency and duration of TNDs decreased with a peak on Day 7. On Day 8, the patient was discharged from hospital, and the dose of Gorei-san was reduced and verapamil was discontinued. On Day 10, the final seizure (12th seizure in total) occurred at home. CT, computed tomography; CTA: computed tomography angiography; EEG: electroencephalography; MRI: magnetic resonance imaging; SPECT: single-photon emission computed tomography; TND: transient neurological deficits.

前述の Blaauw の TND の基準[1] に合致すると考えられた．また nonepileptic, stereotypical, and intermittent symptoms（NESIS）という，臨床所見をスコア化した診断基準も提唱されている[6]．本例については，陰性徴候，5 分以上，失語，症候変動（本例では異常感覚の先行），発作 12 回，全発作が画一的と，計 13 点（カットオフ値≧4 点）で脳波異常もないことから，NESIS の基準も満たす．

本例と Blaauw らのコホート研究[2] の臨床像を比較すると，TND の症候は失語と感覚障害であり典型的と言える．一方，持続時間は 5〜10 分とやや短く，発作 12 回は多い．また発症時期は慢性硬膜下血腫の診断から 1 カ月と遅く，特に術後に初発した報告は調べ得た限りではない．ただし TND の 11%は手術，内科的治療後も再発することが知られている．

本例における検査上の特徴は，血腫隣接部脳溝に FLAIR で高信号となる変化を認めたこと，また SPECT では中心前後回を含む領域に集積低下を認めたことである．

血腫隣接部脳溝の FLAIR 高信号変化は，くも膜下出血を示唆する可能性がある．実際に慢性硬膜下血腫患者の 28%に，T_2*WI で脳表ヘモジデリン沈着を認めたとする報告もある[7]．一方で，このような FLAIR 所見は必ずしもくも膜下出血とは言えず，静脈鬱滞や硬膜下血腫成分のくも膜下腔への蛋白漏出であるとする仮説もある[8)9]．本例の高信号変化が上述のいずれであるのかは，髄液検査を実施していないため断定できない．

また慢性硬膜下血腫では，通常は圧迫された血腫隣接部の大脳皮質は，血流が増加するとされている[10)11]が，本例では SPECT 上集積が低下していた．この領域は，本例の TND の異常感覚や発語失行から予想される責任病巣とも合致する．

以上の臨床像を元に，本例の TND の発症機序について考察する．

まず血腫による動脈圧排に伴う TIA について検討する．本例では脳動脈評価で狭窄性病変を認めなかった．しかし血腫による脳動脈の圧排は認めており，小動脈レベルでの狭窄が潜在していた可能性がある．また SPECT でも同部位の集積低下を認めたことも合致する．しかし虚血とするのであれば，短期間の抗血栓療法で TND が軽快した点が合わない．また血腫による血管圧迫とするなら，TND が起こるようになったのは血腫除去術後であった点が矛盾する．

また前述の様に，血腫隣接部脳溝脳 FLAIR 高信号変化から，本例では皮質静脈鬱滞が存在も想定され，これにより TND が起こった可能性も考えられる．TND と同様に一過性神経脱落症候を来す疾患である一過性全健忘においても，静脈鬱滞の機序が提唱されており[12]，複数の傍証も報告されている[13]．また脳静脈血栓症の症例でも，静脈鬱滞領域における血流低下が知られている[14]．本例では CT 血管造影で脳静脈の閉塞は確認されていない．しかし細静脈レベルでの閉塞による鬱滞が存在していた可能性は，否定できない．

さらに硬膜下血腫内で小出血を繰り返している症例の存在が，病理学的に知られている[15]．Blaauw らはこの知見も参考に，血腫内の複数回の血腫内小出血により TND が生じる可能性を提唱している[1]．しかし本例の場合は，計 12 回の画一的な TND が起こっている．これが全て毎回血腫内小出血で生じたという可能性は考えにくい．

最後に，皮質拡散脱分極について検討する．皮質拡散脱分極とは，大量の細胞脱分極の波が一過性の神経細胞機能障害を引き起こし，神経脱落症候を来すとされている病態である．皮質拡散脱分極は脳アミロイドアンギオパチーの一過性局所神経症候[16] や，破裂脳動脈瘤に伴う遅発性虚血性神経障害にも関与しているという報告がある[17]．

慢性硬膜下血腫についても，TND 合併例を含む複数症例に硬膜下電極に脳波測定を行い，皮質拡散脱分極を確認した研究報

告がある[18]．同研究では観測された皮質拡散脱分極の持続時間は 5 分程度であり，本例を含めた TND の持続時間とも合致する．一方，頭皮上脳波でも皮質拡散脱分極が確認できるとする報告もあるが[19]，本例では脳波異常は確認できなかった．

また皮質拡散脱分極の脳血流については，動物実験では MRI 灌流画像で過灌流となったとする研究結果がある[20]．一方，前述の塚本の報告では，皮質拡散脱分極が確認された領域で，本例同様に SPECT で血流低下も認めたとしている[19]．

結論として本例の TND の発症機序については，特定の病態に断定するのは困難と考えられた．しかしながら，SPECT では TND の症候に合致した低灌流領域が確認されており，何らかの機序で生じた虚血が病態に関与していると考えられた．また血腫隣接部脳溝の FLAIR 高信号変化をもたらした何らかの病態も，TND に影響を及ぼしている事が推測された．本例では実施していないが，TND の臨床経過と MRI や SPECT 所見の経時的比較検討は，病態解明に寄与したであろうと考える．

慢性硬膜下血腫の術後に TND を来した症例を報告した．TND の病態解明のためには，脳波や SPECT による評価も加えた症例集積が必要であると考える．

文　献

1) Blaauw J, Zundert JMV, den Hertog HM, et al. Pathophysiology of transient neurological deficit in patients with chronic subdural hematoma: a systematic review. Acta Neurol Scand 2022;145:649-657.
2) Blaauw J, den Hertog HM, van Zundert JM, et al. Transient neurological deficit in patients with chronic subdural hematoma: a retrospective cohort analysis. J Neurol 2022;269:3180-3188.
3) Cameron MM. Chronic subdural haematoma: a review of 114 cases. J Neurol Neurosurg Psychiatry 1978;41:834-839.
4) Luxon LM, Harrison MJ. Chronic subdural haematoma. Q J Med 1979;48:43-53.
5) Moster ML, Johnston DE, Reinmuth OM. Chronic subdural hematoma with transient neurological deficits: a review of 15 cases. Ann Neurol 1983;14:539-542.
6) Levesque M, Iorio-Morin C, Bocti C, et al. Nonepileptic, stereotypical, and intermittent symptoms (NESIS) in patients with subdural hematoma: proposal for a new clinical entity with therapeutic and prognostic implications. Neurosurgery 2020;87:96-103.
7) Kakeda S, Korogi Y, Ohnari N, et al. Superficial siderosis associated with a chronic subdural hematoma: T_2-weighted MR imaging at 3T. Acad Radiol 2010;17:871-876.
8) 松本行弘，山口裕之，大川原舞ら．急性硬膜下血腫の亜急性期 MRI-FLAIR における「しみこみ様所見」の検討．CI 研究 2008;30:79-84.
9) 音成秀一郎，関原嘉信，石井則宏ら．慢性硬膜下血腫における痙攣発作発現の病態についての臨床的検討：ケースコントロール研究．臨床神経 2014;54:869-875.
10) 奥山　徹，齋藤孝次，福山浩一ら．慢性硬膜下血腫片側例における 99mTc-HMPAO SPECT による脳血流量の検討．脳と神経 2000;52:141-147.
11) Slotty PJ, Kamp MA, Steiger SH, et al. Cerebral perfusion changes in chronic subdural hematoma. J Neurotrauma 2013;30:347-351.
12) Lewis SL. Aetiology of transient global amnesia. Lancet 1998;352:397-399.
13) Sander D, Bartsch T, Connolly F, et al. Guideline “Transient Global Amnesia (TGA)” of the German Society of Neurology (Deutsche Gesellschaft für Neurologie): S1-guideline. Neurol Res Pract 2023;5:15.
14) Gupta RK, Bapuraj JR, Khandelwal N, et al. Prognostic indices for cerebral venous thrombosis on CT perfusion: a prospective study. Eur J Radiol 2014;83:185-190.
15) 佐藤正純，桑名信匡，小嶋康弘ら．線維性肥厚の著明な血腫被膜を持った慢性硬膜下血腫の 1 例．Neurol Med Chir (Tokyo) 1990;30:838-841.
16) Smith EE, Charidimou A, Ayata C, et al. Cerebral amyloid angiopathy-related transient focal neurologic episodes. Neurology 2021;97:231-238.
17) Woitzik J, Dreier JP, Hecht N, et al. Delayed cerebral ischemia and spreading depolarization in absence of angiographic vasospasm after subarachnoid hemorrhage. J Cereb Blood Flow Metab 2012;32:203-212.
18) Mohammad LM, Abbas M, Shuttleworth CW, et al. Spreading depolarization may represent a novel mechanism for delayed fluctuating neurological deficit after chronic subdural hematoma evacuation. J Neurosurg 2020;134:1294-1302.
19) 塚本剛士，梶川駿介，人見健文ら．急性外傷性脳損傷後に時定数 2 秒の頭皮上脳波で皮質拡散脱分極（cortical spreading depolarizations; CSD）が記録された 1 例．臨床神経 2020;60:473-478.
20) Kao YC, Li W, Lai HY, et al. Dynamic perfusion and diffusion MRI of cortical spreading depolarization in photothrombotic ischemia. Neurobiol Dis 2014;71:131-139.

本報告の要旨は，第 241 回日本神経学会九州地方会で発表し，会長推薦演題に選ばれた．
COI：著者全員に本論文に関連し，開示すべき COI 状態にある企業，組織，団体はいずれも有りません．
***Corresponding author：**石内実紗
済生会熊本病院脳神経内科〔〒 861-4193　熊本市南区近見 5-3-1〕

Transient neurological deficits in a patient with chronic subdural hematoma

Misa Ishiuchi, M.D.[1)], Yuichiro Inatomi, M.D.[1)], Rihito Yamamura, M.D.[2)3)], Makoto Nakajima, M.D.[4)] and Toshiro Yonehara, M.D.[1)]

1) Department of Neurology, Saiseikai Kumamoto Hospital
2) Department of Neurosurgery, Saiseikai Kumamoto Hospital
3) Department of Neurosurgery, Aso Medical Center
4) Department of Neurology, Graduate School of Medical Sciences, Kumamoto University

Abstract: A 62-year-old, right-handed man was diagnosed with asymptomatic bilateral chronic subdural hematomas and underwent hematoma removal on the left side only. At 1 month after surgery, he was admitted to our hospital because he began to have one or two attacks/day of apraxia of speech and dysesthesia of the right hand with a duration of approximately 5 min. The left hematoma had not re-expanded, but fluid-attenuated inversion resonance imaging showed hyperintense lesions in the sulci adjacent to the hematoma. Moreover, single-photon emission computed tomography revealed low-uptake lesions in the left cerebrum adjacent to the hematoma. Electroencephalogram showed no abnormalities, and CT angiography showed a slight deviation of the left middle cerebral arteries due to the hematoma. The attacks disappeared within 10 days, although the volume of the hematoma was unchanged. It was suggested that his transient neurological deficits were caused by cerebral ischemia related to chronic subdural hematoma.

Key words: chronic subdural hematoma, transient neurological deficit, transient ischemic attack, epilepsy, cortical spreading depolarization

Rinsho Shinkeigaku (Clin Neurol) 2024;64:422-426
doi: 10.5692/clinicalneurol.cn-001975