©2022 Japanese Society of Neurology

短　報

重症筋無力症に併発した後天性 rippling muscle disease の 1 例

藤田　尚宏[1)]　石倉　照之[1)]*　永島　希[1)]
西川　徹[1)]　隅　寿恵[1)]　中　隆[1)]

要旨：症例は 51 歳女性．2020 年 2 月から下肢疼痛が出現し，しゃがむと腓腹筋が波打つように動くことに気がついた．6 月から両上肢の疼痛，8 月から両上肢挙上困難，左眼瞼下垂，複視が出現し入院となった．抗 AChR 抗体陽性であり重症筋無力症（myasthenia gravis，以下 MG と略記）及び rippling muscle disease（RMD）と診断した．ステロイド内服により，筋無力症症状と筋痛が改善した．また造影 CT で胸腺腫を認め，拡大胸腺摘出術を行った．その後再度筋痛が増悪しステロイドパルス療法で軽快した．RMD は遺伝子異常に伴う先天性と MG に併発する後天性が報告されている．後天性 RMD は本邦では稀だが，免疫治療が奏功し留意すべきである．
（臨床神経 2022;62:563-566）
Key words：rippling，RMD（rippling muscle disease），重症筋無力症

はじめに

Rippling muscle disease（RMD）は波打つような筋の不随意運動（rippling）を特徴とし，筋硬直，筋痛，叩打ミオトニア，筋膨隆現象，高 CK 血症などがみられる筋疾患である[1)]．今回，我々は重症筋無力症（myasthenia gravis，以下 MG と略記）を合併し，免疫治療により症状の改善を認めた RMD の 1 例を経験した．本邦では稀な疾患であり報告を行う．

症　例

症例：51 歳，女性
主訴：四肢の疼痛，眼瞼下垂，複視
既往歴：円形脱毛症（48 歳時，約 1 年で自然軽快）．
家族歴：母 乳癌，肺癌，娘 潰瘍性大腸炎．
生活社会歴：喫煙・飲酒なし．

現病歴：2020 年 2 月頃から下肢を動かすと筋痙攣のような疼痛を自覚するようになり，しゃがむと腓腹筋が波打つように動くことに気がついた．6 月から両上肢も疼痛を感じるようになった．8 月から両上肢の挙上困難，左眼瞼下垂，複視，全身倦怠感が出現し，午後になると症状が悪化した．他院を受診し，抗 acetylcholine receptor（AChR）抗体陽性（15 nmol/*l*）と判明し，MG の疑いで当科を受診し入院となった．

入院時現症：身長 161.5 cm，体重 50 kg．体温 36.9℃，血圧 131/83 mmHg，脈拍 81/分，整．SpO_2 99％（自発呼吸，室内気）．両側大胸筋，腕橈骨筋，内側広筋及び腓腹筋に圧痛を認めた．その他，一般身体所見は正常であった．

神経学的所見：意識清明．左眼瞼下垂，複視を認めた．筋緊張は正常で，握力は右 15.7 kg，左 14.5 kg，MMT は頸部屈曲，前鋸筋で 4，三角筋，上腕二頭筋及び腸腰筋で両側 4+であった．感覚は正常であった．腱反射は正常で病的反射は認めなかった．運動失調は認めず，歩容は正常であった．蹲踞時に両側腓腹筋に緩徐な波状様の不随意運動（rippling）を認めた（Fig. 1）．大胸筋，腕橈骨筋及び内側広筋を圧迫すると rippling を触知した．MGFA clinical classification は class IIa，quantitative myasthenia gravis（QMG）score は 13 点であった．

入院時検査所見：血液検査で血清 CK 1,690 U/*l* と上昇していた．その他，生化学的異常は認めなかった．抗 voltage-gated potassium channel（VGKC）複合体抗体である抗 leucine-rich glioma-inactivated protein 1（LGI1）抗体，抗 contactin associated

*Corresponding author: 市立東大阪医療センター神経内科〔〒 578-8588　大阪府東大阪市西岩田 3-4-5〕
[1)] 市立東大阪医療センター神経内科
（Received January 19, 2022; Accepted March 9, 2022; Published online in J-STAGE on June 24, 2022）
doi: 10.5692/clinicalneurol.cn-001742

Supplementary material for this article is available in our online journal.
Official Website　http://www.neurology-jp.org/Journal/cgi-bin/journal.cgi
J-STAGE　https://www.jstage.jst.go.jp/browse/clinicalneurol

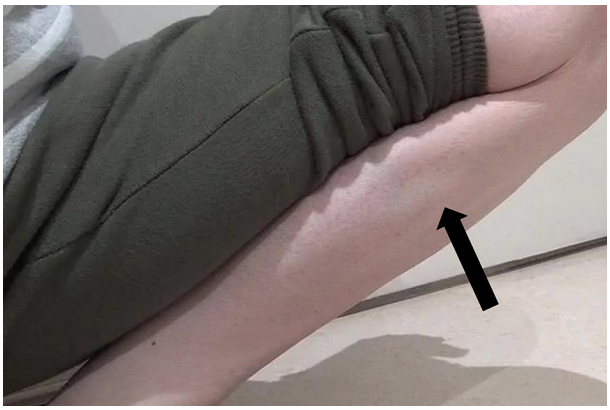

Fig. 1　Rippling of the gastrocnemius.
The arrow indicates rippling muscle contractions in the gastrocnemius while the patient is crouching down. Please watch the supplementary movie.

protein 2（CASPR2）抗体は陰性であった．反復刺激試験では 3 Hz 刺激で左僧帽筋及び三角筋に waning を認めた．針筋電図は腕橈骨筋，腓腹筋で行い，刺入時電位は正常で，線維自発電位や陽性棘波，ミオキミア放電は認めなかった．Recruitment 及び interference は正常であった．呼吸機能検査では%VC 87.2％と正常であった．胸部造影 CT で前縦隔に約 4 cm の円形腫瘤を認めた．

入院後経過：筋の易疲労性，抗 AChR 抗体陽性及び反復刺激試験で waning を認め，MG と診断した．また筋痛や rippling などの特徴的な所見から RMD を合併していると診断した．9 月上旬からプレドニゾロン 5 mg/日の内服を開始した．QMG score は 12 点と改善不十分で，プレドニゾロンを 10 mg/日に増量し，ピリドスチグミン臭化物 120 mg/日を開始し，QMG score は 3 点に改善した．Rippling は持続したが，筋痛は改善し，CK 値は 210 U/*l* と低下した．9 月下旬に前縦隔腫瘍に対し拡大胸腺摘出術を行い，病理検査で胸腺腫（WHO 分類 B2，B3，正岡分類 II 期）と診断した．術後に合併症はなく 10 月上旬に退院となったが，11 月頃より筋痛が悪化した．一方で QMG score は 3 点と MG の悪化はなく，抗 AChR 抗体価は 7.6 nmol/*l* に低下していた．ロキソプロフェンナトリウムなどの鎮痛薬は無効で，筋痛コントロール目的に 2021 年 8 月に再入院となった．ステロイドパルス療法を 2 クール行い，筋痛は改善し，大胸筋や内側広筋の rippling は消失した．腓腹筋や腕橈骨筋の rippling は残存しており，プレドニゾロンを 25 mg/日に増量し，頻度の低下を認めた（Fig. 2）．

考　　察

RMD は筋線維の興奮性の亢進によっておこる症状であり，機械的刺激により rippling，叩打ミオトニア，筋膨隆現象などの筋線維の異常収縮が誘発される．RMD の多くは遺伝性で，caveoline-3 をコードする *CAV3* 遺伝子変異が原因として知られている．Caveoline-3 は主に骨格筋や心筋の T 管系に局在する膜タンパクで，筋膜の安定性の維持や興奮収縮連関に重要な役割を有し，caveoline-3 発現の減少・消失により筋収縮の異常が引き起こされると考えられている[1]．一方で *CAV3* 遺伝子変異を伴わず，MG に併発する後天性 RMD が報告されている[2]．遺伝性 RMD が主に小児期に発症するのに対し，後天性 RMD は成人期に発症する．本症例では *CAV3* 遺伝子検査は行っていないが，家族歴がなく，抗 AChR 抗体陽性でありステロイド治療により RMD 症状が著明に改善したため，免疫介在性と判断し，後天性 RMD と推測している．これまでの報告例は全て抗 AChR 抗体陽性であり，陰性例は報告されていない[2)~9)]．

MG には末梢神経の過興奮が原因となる neuromyotonia も

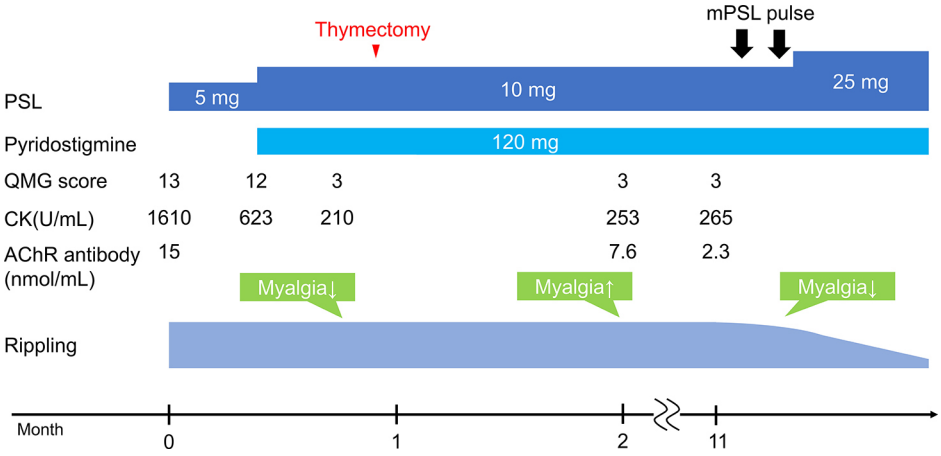

Fig. 2　Clinical course.
Myasthenia gravis symptoms and myalgia decreased with oral prednisolone and pyridostigmine. However, muscle rippling persisted. She underwent extended thymectomy and was discharged. Myalgia worsened 1 month after discharge, but it was responsive to methylprednisolone pulse therapy. PSL; prednisolone, mPSL; methylprednisolone, QMG; quantitative myasthenia gravis, CK; creatine kinase, AChR; acetylcholine receptor.

合併することが知られている．Neuromyotonia は Isaacs 症候群としても知られ，VGKC に対する自己抗体が原因とされており，RMD と鑑別を要する．一般的に RMD では不随意運動を起こしている筋での筋電図は電気的無信号（electrical silence）であるのに対し，neuromyotonia では安静時にミオキミア放電などの末梢神経を起源とした異常所見を認める[1]．本症例ではミオトニアはなく，針筋電図でも異常所見は認めなかった．また，VGKC 複合体抗体は陰性であり，Isaacs 症候群の合併は否定的であった．しかし，rippling 時に活動電位が記録された VGKC 抗体陽性の後天性 RMD の症例など，neuromyotonia と病態の近似性を示唆する報告もされている[9]．

また，MG には neuromyotonia の他に様々な非運動症状を呈することが知られていて，特に胸腺腫関連 MG は赤芽球癆，円形脱毛症，低γグロブリン血症，心筋炎，辺縁系脳炎など多岐にわたる合併症が起こる[10]．Neuromyotonia，辺縁系脳炎，心筋炎などは MG と同じく CD4+T 細胞により自己抗体の産生が促されることが原因となる病態と考えられており，前二者は抗 LGI1 抗体や抗 CASPR2 抗体などの抗 VGKC 複合体抗体，後者は抗 Kv1.4 抗体や抗 Titin 抗体などの抗横紋筋抗体が関与することが知られており，病勢は比較的 MG 病勢と合致して動くことが多い[11][12]．赤芽球癆，円形脱毛症，低γグロブリン血症は CD8+細胞障害性 T 細胞が中心となる病態であり病勢は MG の活動性と一致しない場合も多い[10]．また本症例では円形脱毛症を既往に持ち MG 発症前に自然軽快しており，CD8+細胞障害性の病態も関与していたと考えられる．後天性 RMD の詳細な病態は不明であるが，既報では RMD 症状が MG 症状に先行する症例[3)~5)7)]や，抗 AChR 抗体陽性で MG 症状を呈していない RMD 症例に対し，拡大胸腺摘出術を行い MG が発症せずに経過した報告[13]など病勢の一致を認めないこともある．本症例でも RMD の発症が先行し，RMD の症状が MG 病勢とは一致しないことから CD8+細胞障害性 T 細胞が中心となる病態の経過に近いことになる．

RMD の治療にはステロイド，アザチオプリンなどの免疫抑制剤，血漿交換療法，免疫グロブリン療法が用いられ，併存する MG と共に改善が報告されている[2)~9)]が，筋痛や rippling が残存する例[2)4)8)9)]もあり免疫治療効果が限定的である場合もある．

本症例では MG の改善を維持したまま，RMD の増悪を認めるなど両者の病勢は異なる経過をたどり，症状を個別に評価し，治療を検討する必要があった．後天性 RMD は本邦では稀ではあるが，治療可能な疾患であり，MG の合併症として留意すべきと考えられた．

Movie legend

The patient's rippling muscle contractions in the gastrocnemius can be observed while she is crouching down.

※著者全員に本論文に関連し，開示すべき COI 状態にある企業，組織，団体はいずれも有りません．

文　献

1）有村公良，樋口一郎．その他の筋疾患，ミオパチー・筋症 Rippling muscle syndrome．骨格筋症候群（第 2 版）（下）．大阪：日本臨床社；2015. p. 460-464.
2）Schoser B, Jacob S, Hilton-Jones D, et al. Immune-mediated rippling muscle disease with myasthenia gravis: a report of seven patients with long-term follow-up in two. Neuromuscul Disord 2009;19:223-228.
3）Ansevin CF, Agamanolis DP. Rippling muscles and myasthenia gravis with rippling muscle. Arch neurol 1996;53:197-199.
4）Müller-Felber W, Ansevin CF, Ricker K, et al. Immunosuppressive treatment of rippling muscles in patients with myasthenia gravis. Neuromuscul Disord 1999;9:604-607.
5）van Schaik SM, Kwa VI, van der Kooi AJ. Acquired rippling muscle disease associated with mild myasthenia gravis: a case report. J Neurol 2009;256:1187-1188.
6）Greenberg SA. Acquired rippling muscle disease with myasthenia gravis. Muscle Nerve 2004;29:143-146.
7）Breker DA, Little AA, Trobe JD. Autoimmune acquired rippling muscle disease and myasthenia gravis. J Neuroophthalmol 2015;35:98-99.
8）Bettini M, Gonorazky H, Chaves M, et al. Immune-mediated rippling muscle disease and myasthenia gravis. J Neuroimmunol 2016;299:59-61.
9）Vernino S, Auger RG, Emslie-Smith AM, et al. Myasthenia, thymoma, presynaptic antibodies, and a continuum of neuromuscular hyperexcitability. Neurology 1999;53:1233-1239.
10）Suzuki S, Utsugisawa K, Suzuki N. Overlooked non-motor symptoms in myasthenia gravis. J Neurol Neurosurg Psychiatry 2013;84:989-994.
11）Lai M, Huijbers MG, Lancaster E, et al. Investigation of LGI1 as the antigen in limbic encephalitis previously attributed to potassium channels: a case series. Lancet Neurol 2010;9:776-785.
12）Suzuki S, Utsugisawa K, Yoshikawa H, et al. Autoimmune targets of heart and skeletal muscles in myasthenia gravis. Arch Neurol 2009;66:1134-1138.
13）Yamaguchi N, Matsuda S, Matsumoto J, et al. Rippling muscle disease with irregular toe jerks and anti-acetylcholine receptor antibodies: remission after extended thymectomy. Intern Med 2022;61:1439-1442.

Abstract

Rippling muscle disease with myasthenia gravis

Naohiro Fujita, M.D.[1)], Teruyuki Ishikura, M.D., Ph.D.[1)], Nozomi Nagashima, M.D.[1)], Akira Nishikawa, M.D.[1)], Hisae Sumi-Akamaru, M.D., Ph.D.[1)] and Takashi Naka, M.D., Ph.D.[1)]

[1)] Department of Neurology, Higashiosaka City Medical Center

In February 2020, a 51-year-old woman experienced leg myalgia and noticed calf muscle movements that resembled a rippling wave while crouching down. In June 2020, she complained of bilateral arm myalgia. In August 2020, she developed left ptosis, had difficulty raising her bilateral arms, and developed diplopia and was admitted to our hospital. Anti-acetylcholine receptor antibodies turned out to be positive. We made a diagnosis of myasthenia gravis and acquired rippling muscle disease (RMD). Her myasthenia gravis symptoms and myalgia decreased with oral prednisolone. Contrast-enhanced computed tomography revealed thymoma. She underwent extended thymectomy and was discharged from the hospital. Her myalgia worsened, but it was responsive to methylprednisolone pulse therapy. *CAV3* gene mutations are recognized as causes of congenial RMD whereas acquired RMD is associated with myasthenia gravis. Acquired RMD is rarely reported in Japan, but should be kept in mind as a condition treatable with immunotherapy.

(Rinsho Shinkeigaku (Clin Neurol) 2022;62:563-566)

Key words: rippling, RMD (rippling muscle disease), myasthenia gravis