症例報告

脳塞栓症を発症した新型コロナウイルス感染症患者の1例

柴田　憲一[1)]*　向井　達也[1)]　中垣　英明[1)]　長野　祐久[1)]

要旨：63歳男性．1か月前から発熱があり，左上肢の麻痺で入院した．MRIで右前頭葉，右頭頂葉，両側後頭葉に拡散強調像で高信号があり，急性期脳梗塞と診断した．左後頭葉病変はT_2強調像で高信号だった．右中大脳動脈M1に狭窄が疑われた．塞栓症と考えられたが原因不明だった．胸部CTですりガラス影と，polymerase chain reaction（PCR）で新型コロナウイルス（SARS-CoV-2）陽性だった．新型コロナウイルス感染症（COVID-19）による凝固異常が原因の可能性があった．

（臨床神経 2021;61:486-490）
Key words：COVID-19，SARS-CoV-2，脳梗塞，脳塞栓症

はじめに

2019年12月に中国武漢で原因不明の肺炎が報告され，2020年1月その原因が新型コロナウイルス（SARS-CoV-2）であることが明らかになった．新型コロナウイルス感染症（COVID-19）は全世界に拡大し，1月16日本邦で初の感染者が確認され，現在も拡大の一途を辿っている．COVID-19は肺炎だけではなく，脳卒中，とくに脳梗塞についても注目されており，和田らによる本誌の総説[1)]や日本脳卒中学会からCOVID-19対応脳卒中プロトコル[2)]が公開されている．今回，我々はCOVID-19患者の脳梗塞を経験した．その検査結果や臨床経過の情報共有が今後のCOVID-19の脳卒中診療に有益になるものと考えられたため報告する．

症　例

症例：63歳男性

主訴：左上肢の脱力，1か月前からの37°C台の発熱

生活歴：機会飲酒，喫煙は1日40本．職業は整体師．

既往歴：高血圧症を指摘されていたが未治療．

家族歴：特記事項なし．

現病歴：2020年8月上旬から37°C台の発熱と，胃の不快感や下痢があった．8月下旬に保健所へ連絡したところ，近医への受診を指示された．整腸剤の処方をうけて消化器症状は改善したものの，その後も発熱は続いていた．9月上旬の某日21時30分ごろ，夕食のときに急に左上肢に力が入らなくなり，皿を持つことができなくなった．当院へ救急搬送された．

入院時現症：体温36.8°C，脈拍113回/分・整，血圧148/70 mmHg，SpO_2 97％（室内気）．喀痰や咳嗽などの呼吸器症状はみられず，呼吸音は清だった．神経学的所見として，意識清明であり，視野障害はなく，その他脳神経に異常はなかった．左上肢は重力に抗して挙上することができなかった．右上肢や両下肢の筋力は正常だった．四肢の腱反射は保たれており，病的反射を認めなかった．感覚に異常はなかった．National Institutes of Health Stroke Scale（NIHSS）は3．

検査所見：血液検査では白血球11,300/μl，CRP 1.64 mg/dlと炎症反応を認めた．血糖131 mg/dl，HbA1c 6.1％で糖尿病はなく，総コレステロール158 mg/dl，HDL 31 mg/dl，LDL 100 mg/dlと高コレステロール血症も認めなかった．そのほかの血算や生化学は正常だった．凝固系ではD-ダイマー1.2 μg/mlと軽度の上昇がみられた．PT-INRは1.02，APTTは29.7秒と正常範囲内だった．抗核抗体は40倍であり，ループスアンチコアグラントは1.32（基準値1.3未満）と軽度上昇していた．抗カルジオリピン抗体は8 U/ml以下，抗β2グリコプロテイン1抗体は1.2 U/ml以下で陰性だった．鼻咽頭ぬぐい液のSARS-CoV-2のPCR検査は陽性だった．胸部CTでは右肺上葉背側，左肺舌区，左肺下葉背側にすりガラス影を認めた（Fig. 1）．頭部CTでは左後頭葉皮質に低吸収域を認めた．頭部MRIでは，DWIにおいて右前頭葉皮質，右頭頂葉，両側後頭葉皮質に高信号を呈しており，急性期脳梗塞と考えられた（Fig. 2）．右前頭葉，右頭頂葉，右後頭葉の病変はADC mapで信号が低下していたが，左後頭葉の病変は低下しておらず，FLAIRで高信号であり，他の病変よりも時間が経過しているものと考えられた（Fig. 2）．MRAでは右中大脳動脈M1に信号低下があるが，末梢側の血流信号は認め

*Corresponding author: 地方独立行政法人福岡市民病院脳神経内科〔〒812-0046　福岡市博多区吉塚本町13番1号〕
[1)] 地方独立行政法人福岡市立病院機構福岡市民病院脳神経内科
（Received January 25, 2021; Accepted February 13, 2021; Published online in J-STAGE on June 18, 2021）
doi: 10.5692/clinicalneurol.cn-001593

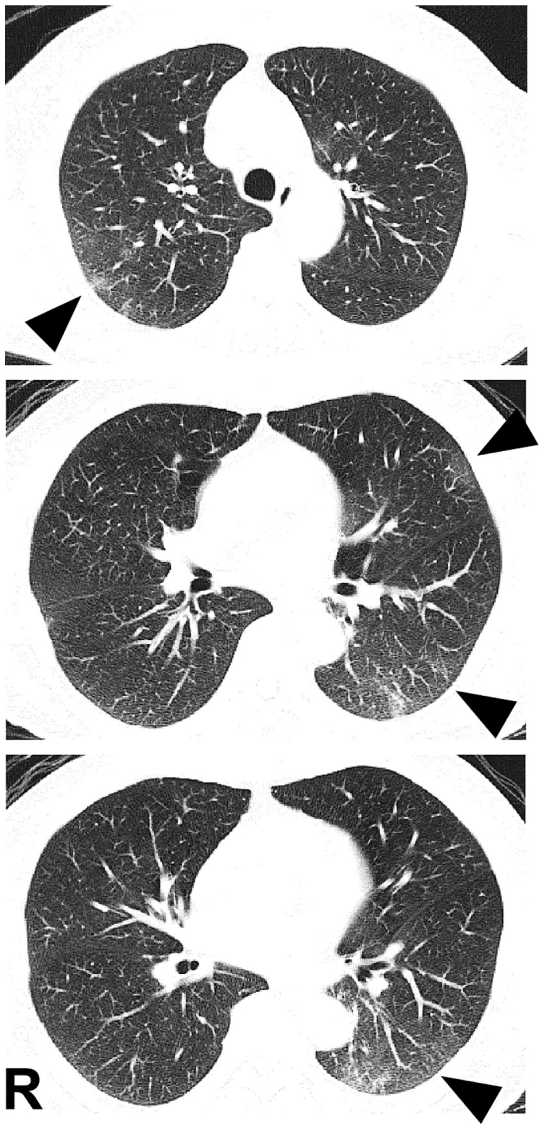

Fig. 1　Chest CT on admission.
The chest CT showed ground-glass opacities in the right superior lobe, the left superior lobe, and the left inferior lobe (arrowheads).

られたことから，狭窄が疑われた（Fig. 3A）．12 誘導心電図は正常洞調律であり，経胸壁心エコーで左房径の拡大や弁膜症はみられず，壁運動は正常だった．また，明らかな右左シャントもみられなかった．大動脈から頸動脈の CT angiography ではプラークや血管狭窄はみられなかった．

入院後経過：当院到着前に救急隊から，1 か月前から発熱が続いているという情報があった．初診時から当院の全スタッフは personal protective equipment（PPE）として N95 マスク，ゴーグルまたはフェイスシールド，手袋，長袖ガウン，帽子を装着して対応した．COVID-19 対応脳卒中プロトコル[2]に従ってまず頭部 CT を撮像した．左後頭葉に脳梗塞と思われる低吸収域を認めたが，左上肢の麻痺の原因とは考えにくいため頭部 MRI 検査を行った．左上肢の麻痺の責任病変は右前頭葉の梗塞巣と考えられ，急性期脳梗塞と診断した．また，呼吸器症状はないものの，胸部 CT で肺炎像がみられた．鼻咽頭ぬぐい液の SARS-CoV-2 の PCR 陽性で，COVID-19 と診断した．感染対策として，医療スタッフの PPE での対応を継続し，個室管理とした．異なる血管支配の脳領域に，発症時期が異なる皮質中心の脳梗塞がみられており，塞栓症と推定されたため，塞栓源検索を行った．12 誘導心電図は正常洞調律であり，入院中の心電図モニタでも不整脈はみられなかった．経胸壁心エコーで異常はみられなかった．よって心原性は否定的だった．大動脈から頸部血管にかけて塞栓源となりうるプラークや血管狭窄はなく，大動脈原性も否定的だった．Trial of Org 10172 in Acute Stroke Treatment 分類では，その他の不確定な原因の脳梗塞だった．アスピリン 100 mg/day とクロピドグレル 75 mg/day の内服とアルガトロバンの点滴静注を行った．入院後は 37～38℃ の発熱がみられたものの全身状態は良好で，入院 3 日目には解熱した．左上肢の麻痺も改善傾向で，入院 3 日目には巧緻運動障害を残すのみとなった．14 日目に隔離解除とし，頭部 MRI を再検したが，新たな脳梗塞はみられなかった．MRA では右中大脳動脈狭窄は改善傾向となっていた（Fig. 3B）．D-ダイマーは，4 日目 1.3 μg/m*l*，7 日目 1.3 μg/m*l* と軽度高値が続いた．再発予防はアスピリン 100 mg/day とし，入院 17 日目に自宅退院した．退院時の神経所見として左手指の巧緻運動障害が残存し，NIHSS は 0，modified Rankin Scale は grade 2 だった．36 日目に当科外来で MRI を再検したところ，右中大脳動脈狭窄は改善しており，塞栓症であったことが示唆された（Fig. 3C）．

考　察

現在，当院における COVID-19 への対応は新型コロナウイルス感染症（COVID-19）診療の手引きを参考にして次のように行っている[3]．患者および家族にはサージカルマスクの着用を必須とし，病院入口に非接触自動検温システムを設置して全員の体温を測定して，発熱がある場合や呼吸器症状がある場合には基本的に発熱外来で診察を行っている．医療スタッフは，一般外来や一般病棟ではサージカルマスクを着用し，発熱外来と救急外来および COVID-19 専用病室では PPE を装着している．入院が決定した場合，全例に胸部 CT 検査を行う．COVID-19 確定患者または疑わしい者と濃厚接触歴があること，2 週間以内に流行地域に渡航または居住していたこと，発熱・呼吸器症状・画像検査における肺炎像のいずれかに該当する場合には感染症内科にコンサルトのうえ，PCR または loop-mediated isothermal amplification 法を用いた SARS-Cov-2 の遺伝子検査を行う．カーテン隔離または個室での管理とし，遺伝子検査結果が判明した後も感染症内科と協議して対応を決定している．本症例は入院 1 か月前から発熱が続いていたが，SARS-CoV-2 の感染時期は不明だった．新型コロナウイルス感染症診療の手引き[3]に基づいて作成した当院のプロトコルに従って，入院日を発症日とし 14 日間の経過観察とした．

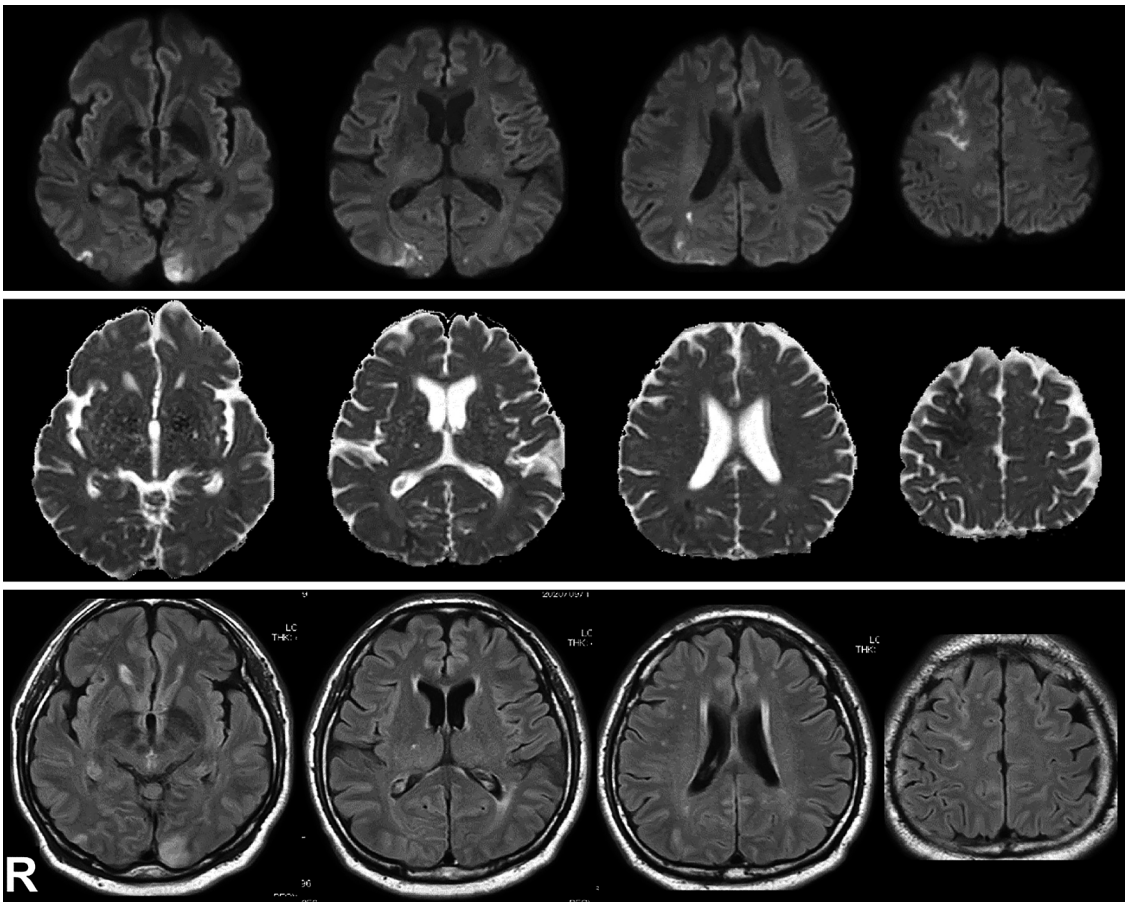

Fig. 2　Brain MRI on admission

The DWI showed hyperintensity of the bilateral occipital, the right parietal, and the right frontal lobes (upper row). These brain areas except the left occipital lobe presented hypointensity on the ADC map (middle row). The FLAIR showed hyperintensity of the left occipital lobe (lower row). (3.0 Tesla).

本症例は左麻痺の責任病変は右前頭葉の脳梗塞と考えられ，そのほかに無症候性の脳梗塞とやや時間が経過した脳梗塞もみられていた．塞栓症と思われたものの，塞栓源は不明だった．COVID-19 では脳梗塞の報告が多く[1]，武漢における COVID-19 患者の 2.8％は急性期脳卒中を発症し，重症例では 5.7％とさらに高い発症率がみられた[4]．COVID-19 患者はインフルエンザ患者と比較して約 7.5 倍の脳梗塞発症率であり[5]，COVID-19 は脳梗塞の発症率が高いと考えられている．COVID-19 に伴う脳梗塞の原因は明らかになっていないものの，凝固能亢進と Angiotensin-converting enzyme 2（ACE2）の機能低下が考えられている[6]．前者の機序として，感染に伴う全身性の炎症によってサイトカインストームが起こり，血管内皮細胞の機能障害と微小血栓による臓器障害が惹起され，sepsis-induced coagulopathy の状態に至る[7]．D-ダイマーやフィブリノゲンの上昇がみられることがある．後者の機序として，SARS-CoV-2 は ACE2 受容体と結合して細胞内に侵入する[8]．ACE2 は肺，心臓，腎臓，血管内皮に発現しており，ACE2 の機能低下により ACE1 やアンギオテンシン II の作用が促進されて炎症や凝固能が亢進するメカニズムが考えられており，高齢者や動脈硬化因子は重症化のリスクとされる．海外での報告では，COVID-19 が重症化した際に脳卒中を発症する場合と，脳卒中発症をきっかけに受診して COVID-19 と診断される場合がある[1]．後者の例として，動脈硬化因子が比較的少ないと思われる若年の COVID-19 患者において大血管閉塞による脳梗塞の報告があり[9]，D-ダイマーの上昇がみられないこともあった．これらの症例では受診時には COVID-19 は軽症だったと推察され[1]，COVID-19 の重症化が先行する場合と比較すると，サイトカインストームによる凝固能亢進や ACE2 の機能低下は比較的軽度だったと思われ，その他の機序で凝固線溶系が障害された可能性は考えられる．本症例は脳梗塞をきっかけに判明した軽症の COVID-19 で，時間経過の異なる複数の脳塞栓を発症しており，塞栓源を検索したが不明だった．COVID-19 に伴う血液凝固異常が原因となった可能性が考えられた．なお，ループスアンチコアグラントや抗リン脂質抗体については，COVID-19 に伴う脳梗塞において陽性の報告があった[10)～12)]．本症例でもループスアンチコアグラントが軽度上昇していたが，病的意義に関しては現在のところは不明である．急性期治療については，

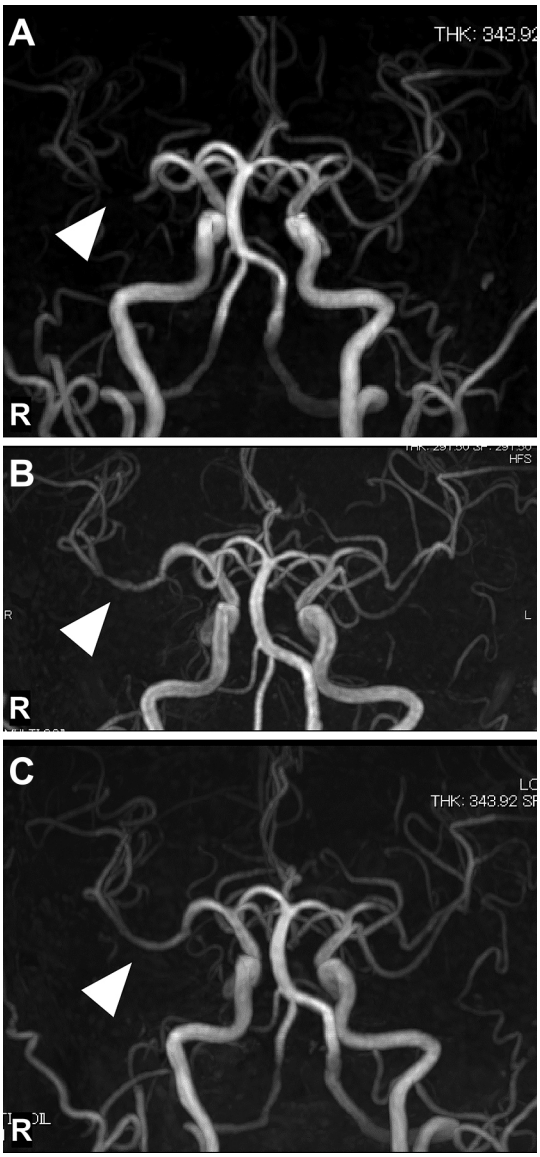

Fig. 3　MRA of intracranial arteries
(A) The MRA showed the deficit of the blood-flow signal of the horizontal segment (M1) of the right MCA on admission (arrowhead). (B) The blood-flow signal of the right M1 was observed on the day 14 (arrowhead). (C) No irregular form of the right M1 was seen on the 36th day (arrowhead).

recombinant tissue plasminogen activator による静注血栓溶解療法や機械的血栓回収療法は有効とされるが，抗血小板薬や抗凝固薬の有効性については共通の見解はまだない[6]．本症例では，退院後も MRI でのフォローアップを行い，右 M1 狭窄が改善したことを確認した．COVID-19 に伴う脳梗塞は塞栓症が多いとされているが[13]，合致する所見と考えられる．COVID-19 に伴う脳梗塞は，発症機序や治療について，まだ不明な点が多い．また，本邦では COVID-19 に伴う脳梗塞の症例報告が少なく，報告の蓄積や情報の共有が有用と考えられた．

本報告の要旨は，第 230 回日本神経学会九州地方会で発表し，会長推薦演題に選ばれた．

※著者全員に本論文に関連し，開示すべき COI 状態にある企業，組織，団体はいずれも有りません．

文　献

1）和田邦泰，橋本洋一郎，中島　誠ら．COVID-19 流行と脳卒中．臨床神経 2020;60:822-839.
2）COVID-19 対応 脳卒中プロトコル［Internet］．東京：日本脳卒中学会 COVID-19 対策プロジェクトチーム JSS-PCS 作成ワーキンググループ；2020 Apr 24. [cited 2021 Feb 1]. Available from: https://www.jsts.gr.jp/news/pdf/jss_pcs_ver1_2.pdf
3）新型コロナウイルス感染症（COVID-19）診療の手引き［Internet］．東京：厚生労働省；2020 Dec 25. [cited 2021 Feb 1]. Available from: https://www.mhlw.go.jp/content/000712473.pdf
4）Mao L, Jin H, Wang M, et al. Neurologic manifestations of hospitalized patients with coronavirus disease 2019 in Wuhan, China. JAMA Neurol 2020;77:683-690.
5）Merkler AE, Parikh NS, Mir S, et al. Risk of ischemic stroke in patients with covid-19 versus patients with influenza. JAMA Neurol 2020;1-24.
6）Hess DC, Eldahshan W, Rutkowski E. COVID-19-related stroke. Transl Stroke Res 2020;11:322-325.
7）Bhaskar S, Sinha A, Banach M, et al. Cytokine storm in COVID-19—immunopathological mechanisms, clinical considerations, and therapeutic approaches: the REPROGRAM consortium position paper. Front Immunol 2020;11:1648.
8）Hoffmann M, Kleine-Weber H, Schroeder S, et al. SARS-CoV-2 cell entry depends on ACE2 and TMPRSS2 and Is blocked by a clinically proven protease inhibitor. Cell 2020;181:271-280.e8.
9）Oxley TJ, Mocco J, Majidi S, et al. Large-vessel stroke as a presenting feature of covid-19 in the young. N Engl J Med 2020;382:e60.
10）Beyrouti R, Adams ME, Benjamin L, et al. Characteristics of ischaemic stroke associated with COVID-19. J Neurol Neurosurg Psychiatry 2020;91:889-891.
11）Viguier A, Delamarre L, Duplantier J, et al. Acute ischemic stroke complicating common carotid artery thrombosis during a severe COVID-19 infection. J Neuroradiol 2020;77:227-229.
12）Williams OH, Mohideen S, Sen A, et al. Multiple internal border zone infarcts in a patient with COVID-19 and CADASIL. J Neurol Sci 2020;416:4-6.
13）Rothstein A, Oldridge O, Schwennesen H, et al. Acute cerebrovascular events in hospitalized COVID-19 patients. Stroke 2020;51:e219-e222.

Abstract

A case of cerebral embolism with Coronavirus disease 2019

Ken-ichi Shibata, M.D., Ph.D.[1], Tatsuya Mukai, M.D.[1], Hideaki Nakagaki, M.D.[1] and Sukehisa Nagano, M.D.[1]

[1] Department of Neurology, Fukuoka City Hospital

A 63-year-old man, who had persistent fever for a month, was admitted to the hospital with sudden left arm palsy with a National Institutes of Health Stroke Scale score of 3. Consequently, brain MRI showed hyperintensity of the bilateral occipital, right parietal, and right frontal lobes on diffusion-weighted imaging. Moreover, FLAIR presented hyperintensity of the left occipital lobe. Magnetic resonance angiography detected the deficit of the blood-flow signal of the horizontal segment of the middle cerebral artery. He was diagnosed with acute ischemic stroke. In addition, chest CT showed ground-glass opacities, and test to detect SARS-CoV-2 was positive. Cerebral embolism was suspected. However, the source was unknown. His ischemic stroke was possibly associated with coagulation abnormality caused by coronavirus disease 2019.

(Rinsho Shinkeigaku (Clin Neurol) 2021;61:486-490)

Key words: COVID-19, SARS-CoV-2, ischemic stroke, cerebral embolism