症例報告

下垂体卒中による副腎不全で血行力学的に一過性脳虚血発作を発症した1例

橋本　剛[1)]　和田　晋一[1)]*　吉野　文隆[1)]
桑城　貴弘[1)]　矢坂　正弘[1)]　岡田　靖[1)]

要旨：症例は若年時に外傷で失明した87歳男性．繰り返す一過性の意識障害の精査目的に入院となった．頭部CTではトルコ鞍に血腫成分を伴う径4.5 cm大の下垂体腫瘍を認め，造影CTでは右内頸動脈がC2で閉塞していた．入院時より発熱，血圧低下を認め，排尿後のさらなる血圧低下とともに一過性の軽度の意識障害と左上肢の麻痺を認めた．下垂体卒中により副腎不全を発症し血行力学的機序で一過性脳虚血発作を発症したと考え，コルチゾールを補充したところ解熱，血圧上昇を認め一過性意識障害発作は消失した．本症例は下垂体腫瘍の圧迫による内頸動脈閉塞症例で，副腎不全による血行力学的機序で一過性脳虚血発作を発症した稀有な症例であった．

（臨床神経 2020;60:146-151）
Key words：下垂体卒中，血行力学的機序，副腎不全，虚血性脳卒中

はじめに

内頸動脈の閉塞症例では，右中大脳動脈への血流が低下し，右大脳半球に血行力学的機序で脳梗塞を誘発することがある．内頸動脈閉塞症の原因として動脈硬化病変よるものが多いが，頭蓋内脳腫瘍により内頸動脈が圧迫され急性に閉塞し，広範囲の脳梗塞を起こし得る．今回我々は，下垂体腫瘍による圧迫で内頸動脈閉塞症を有する患者が，下垂体卒中により誘発された副腎不全により血行力学的に一過性脳虚血発作を発症した症例を経験したので報告する．

症　例

患者：87歳，男性

主訴：呼びかけに反応が乏しくなる発作を繰り返す

既往歴：15歳頃に落馬し顔面打撲，両眼失明．85歳時に下垂体腫瘍による汎下垂体機能低下症，下垂体腫瘍圧迫による右内頸動脈閉塞症，発作性心房細動．

家族歴：特記すべきことはない．

飲酒歴：なし．喫煙歴：なし．

内服薬：エドキサバン30 mg/日，レボチロキシンナトリウム50 μg/日，ヒドロコルチゾン15 mg/日．

現病歴：2019年7月某日，午前5時起床時より倦怠感と軽度の頭重感を自覚し，一過性に気分不良を自覚した．同日午前7時に朝食を摂取中に座位で気分不良を自覚し，10秒ほど呼びかけに対して反応が乏しくなる意識消失発作を認めた．同日午前11時には座位で排尿後に便座から立ち上がろうとした際に転倒し，冷汗，顔面蒼白を伴い呼びかけに反応しなくなった．数分で意識は改善したが，同日17時より38°C台の発熱も認めたため，当院救急搬送となった．

入院時現症：身長171 cm，体重70.4 kg，BMI 24.1 kg/m^2，体温38.7°C，血圧91/52 mmHg，脈拍86/分・整，末梢動脈酸素飽和度99％（room air）．眼瞼結膜に貧血なく，眼球結膜に横染，充血なし，頸部リンパ節腫脹や頸部硬直はない．胸部では心音・呼吸音に異常はなく，腹部に異常を認めなかった．神経症状として意識障害や高次脳機能障害を認めなかった．脳神経系に関しては，若年時よりの外傷による両眼失明（光覚弁）のため，視野，眼球運動の評価は困難であったが，他に明らかな異常所見を認めなかった．四肢に筋力低下を認めず，感覚障害を認めなかった．指鼻指試験は失明のため評価困難であったが，踵膝試験では異常を認めなかった．四肢腱反射は正常であった．

検査所見：入院時血算では白血球1.43 × 10^4/μl と高値を認めた．生化学検査ではCRPは1.26 mg/dl と軽度高値を認めたが，肝機能，腎機能，電解質に明らかな異常所見を認めず，プレセプシンは243 pg/dl で正常であった．凝固線溶検査において凝固異常所見を認めなかった．細菌検査では，血液培養では有意な菌の発育，培養での検出を認めず，β-D glucanは

*Corresponding author: 国立病院機構九州医療センター脳血管・神経内科〔〒810-8563　福岡県福岡市中央区地行浜1-8-1〕
[1)] 国立病院機構九州医療センター脳血管・神経内科
（Received September 23, 2019; Accepted November 6, 2019; Published online in J-STAGE on January 19, 2020）
doi: 10.5692/clinicalneurol.cn-001372

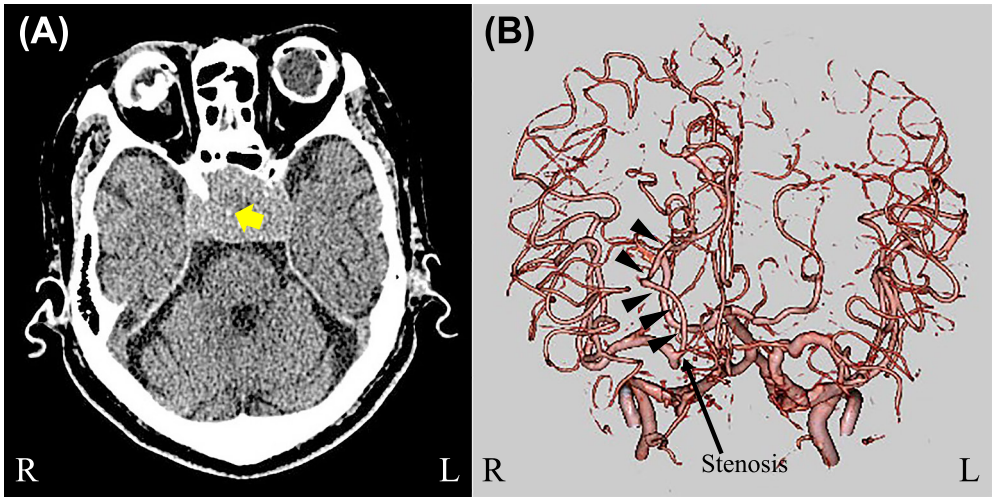

Fig. 1　Brain CT images on admission.

(A) Brain CT upon admission showed large pituitary tumor in the sella turcica with high density indicating hemorrhagic change (arrow).
(B) Blood flow in the right middle cerebral artery was supplied by the right posterior cerebral artery via the right anterior choroidal artery (arrow heads). A stenotic lesion was detected at the junction of the right anterior choroidal and the right internal carotid artery.

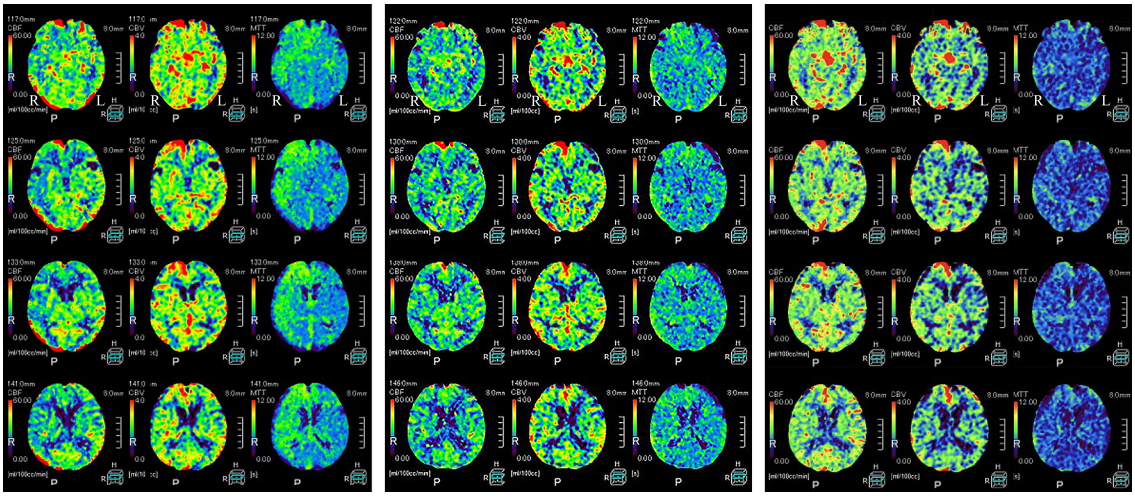

Fig. 2　Perfusion CT images on days 2, 8 and 40.

Perfusion CT on PAD 2 showed decreased CBF, slightly increased CBV and increased MTT in the right middle cerebral artery territory (left column). These findings were improved on PAD 8 (middle column) and PAD 40 (right column). CBF, cerebral blood flow; CBV, cerebral blood volume; MTT, mean transit time; PAD, post admission day.

正常範囲内であった．内分泌系検査では，副腎皮質刺激ホルモン（adrenocorticotropic hormone; ACTH）はヒドロコルチゾン内服 4 時間後の時点で 2.7 pg/m*l*，コルチゾール 0.4 μg/d*l* と副腎機能低下所見を認め，甲状腺刺激ホルモン（thyroid stimulating hormone; TSH）は 0.058 μIU/m*l*，遊離サイロキシン（Free T4）は 0.67 ng/d*l* と甲状腺機能低下を伴っていた．CT では下垂体に径 4.5 cm 大の腫瘍を認め，内部には一部出血性変化を示唆する高吸収域を認めた（Fig. 1）．造影 CT では下垂体腫瘍の浸潤により右内頸動脈は C2 レベルで閉塞し，右中大脳動脈は後大脳動脈から前脈絡叢動脈を逆行性に流れる血流で描出されていた．さらに右前脈絡叢動脈と右内頸動脈合流部に狭窄病変を認め，Perfusion CT では右前大脳動脈，中大脳動脈領域に一致して cerebral blood flow（CBF）低下，cerebral blood volume（CBV）軽度上昇，mean transit time（MTT）延長域を認めた（Fig. 2）．頭部 MRI では，拡散強調画像で明らかな急性期脳梗塞巣を認めなかったが，下垂体内に T_1 高信号領域を認め，下垂体卒中の所見であった（Fig. 3）．

臨床経過：入院時診察所見では若年時よりの失明のため，

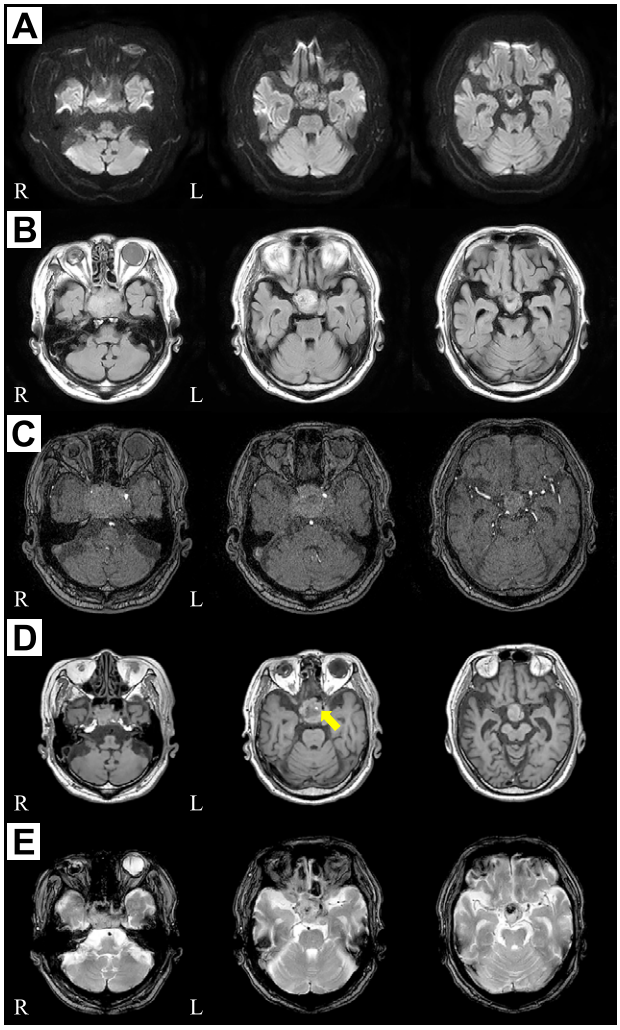

Fig. 3　Diffusion-weighted MR and FLAIR images on post admission day (PAD) 7.
(A, B) High signal intensity area on DW-MR (TR, 3,072.16 ms; TE, 88 ms) and FLAIR (TR, 10,000 ms; TE, 130 ms), which indicated acute ischemic stroke was not observed. (C) Pituitary tumor involved the occluded right internal carotid and the posterior communicating arteries. (D, E) T_1-weighted MR image (TR, 400 ms; TE, 10.88 ms) showed high signal intensity area (arrow), and T_2-weighted MR (TR, 585.95 ms; TE, 16.11 ms) star image showed a low signal intensity area indicating hemorrhagic pituitary changes. DW-MR, diffusion-weighted magnetic resonance; FLAIR, fluid-attenuated inversion recovery.

視野や眼球運動の詳細な評価は困難であったが，新たに出現した神経学的異常所見はなかった．発症第2日目の排尿後にJapan Coma Scale（JCS）10の意識障害とMMT3の左上肢の脱力を認め，収縮期血圧は77 mmHgと低下していた．速やかに臥位としたところ3分程度で収縮期血圧は120 mmHgと改善し，神経脱落所見は改善した．Perfusion CTの所見で右大脳半球の血流低下が示唆されたことや，内分泌検査でACTH低値，コルチゾール低値の副腎機能低下所見を認めたことから，副腎不全による血圧低値により血行力学的に一過性脳虚血発作を発症したと考えられた．細胞外液による補液とアスピリン100 mg/日内服を開始し，ヒドロコルチゾンを45 mg/日，レボチロキシンナトリウムを75 mg/日に増量とした．以後血圧は上昇し解熱傾向となり，一過性脳虚血発作は消失した．発症第8日目にはPerfusion CTで脳血流の改善を認めたため，発症第10日目に自宅退院とした．発症第40日目に外来で再検したPerfusion CTでは，下垂体の体積や頭蓋内の血管狭窄病変に変化を認めなかったが，脳血流はさらなる脳血流の改善を認めた．退院後は明らかな意識消失発作の再発なく経過した（Fig. 4）．

考　　察

本症例は，下垂体腫瘍の圧迫により内頸動脈閉塞症を有する患者で，下垂体卒中を契機に誘発された副腎不全により一過性脳虚血発作を発症した症例であった．入院前の繰り返す意識消失発作に関しては片麻痺を含む局所神経症状の病歴は不明であり失神発作の可能性を考慮したが，入院中には低血圧を伴う意識障害に加えて，明らかな左上肢麻痺を認めたため血行力学的機序による一過性脳虚血発作と診断した．

下垂体卒中は下垂体腫瘍をする患者で，下垂体内で出血や出血性梗塞による下垂体の破壊により，突然発熱，頭痛，嘔吐をきたす疾患である[1]．下垂体腫瘍による内頸動脈狭窄や閉塞症例は過去に散見されるが，下垂体卒中によって内頸動脈の急性閉塞による脳梗塞症例もしばしば報告されている[2)~5)]．その機序として，下垂体卒中に伴う出血性梗塞で下垂体腫瘍体積が急速に増加し内頸動脈が圧迫される他，下垂体外への出血により誘発される血管攣縮で内頸動脈が頭蓋内で急性閉塞し，広範囲の脳梗塞を発症すると考えられている．本症例においても，2017年にすでに下垂体腫瘍の圧迫により右内頸動脈閉塞所見を脳血管造影検査で認めており，右後大脳動脈から右前脈絡叢動脈を介した側副血行路で右中大脳動脈は灌流されていた．また右前脈絡叢動脈と右内頸動脈合流部には腫瘍の圧迫に伴う狭窄を認めたが，2017年と著変はなく，経過の中で血管攣縮を示唆する血管形態の変化を認めなかった．本症例は下垂体卒中に続発した脳虚血症状との観点では既報と同様であるが，下垂体卒中により誘発された副腎不全で血圧低下をきたし，血行力学的機序で一過性脳虚血発作を発症した点で稀有な症例であった．

下垂体卒中によりACTHの分泌が低下し，副腎不全をきたす症例は70%とその頻度は高い[6]．副腎不全の症状として全身倦怠感，食欲不振のほかに低血圧を伴うことが知られている．グルココルチコイドにはバゾプレシン分泌阻害作用があるため，その分泌低下で希釈性低ナトリウム血症をきたすほか，血管平滑筋のアンジオテンシンIIやカテコラミンへの感受性増強，一酸化窒素への感受性低下といった作用があるため，それが弱まれば血管壁緊張の低下が誘発され，低血圧を発症しやすくなる[7)~10)]．本症例は入院時より発熱があり血圧は低値であったが，心エコー上は，下大静脈の虚脱など血管内脱水所見を認めず，ほかに心原性ショックや閉塞性ショッ

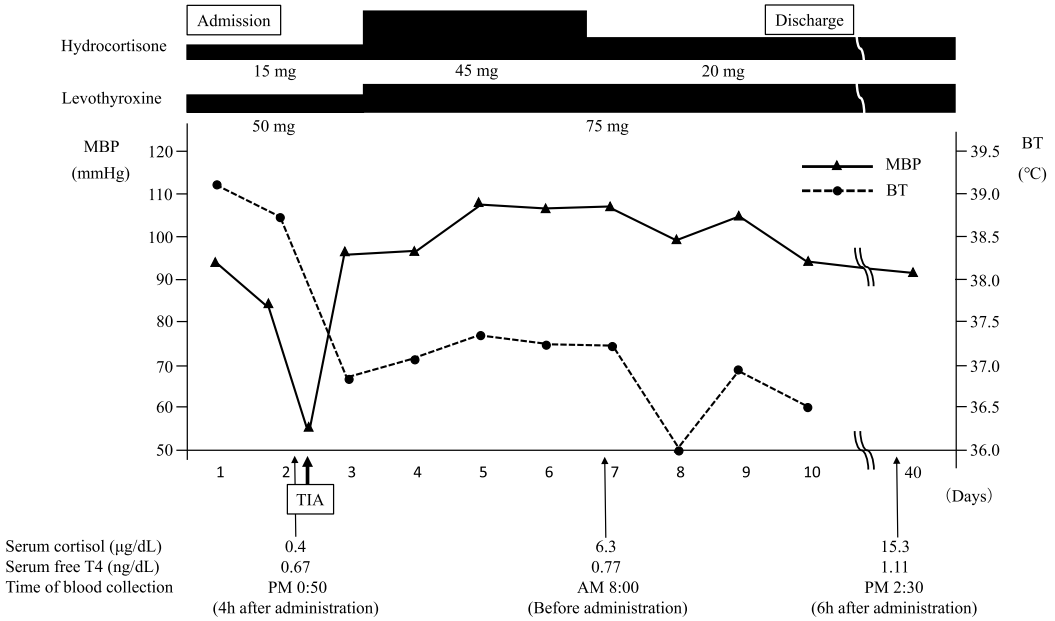

Fig. 4　Hospital course.

Serum levels of cortisol and free T4 were measured at four hours after administration of hydrocortisone (0.4 μg/d*l*) and levothyroxine sodium hydrate (0.67 ng/d*l*) on PAD 2. A TIA occurred with disturbed consciousness, left hemiparesis and hypotension on the same day. Hydrocortisone and levothyroxine doses were increased from PAD 3. Mean blood pressure and body temperature gradually improved and TIA disappeared. He was discharged on PAD 10. Serum cortisol and free T4 values increased on PAD 40. BT, body temperature; MBP, mean blood pressure; PAD, post admission day; TIA, transit ischemic attack.

Table 1　Cases of ischemic stroke caused by ICA occlusion due to compression by pituitary tumor and hemodynamic mechanism.

Authors	Age (years)	Sex	Complaint	Site of lesion	Surgery	Outcome	SPECT or perfusion image
Spallone A	55	F	Disturbance of consciousness, left hemiparesis	Occlusion of Rt. ICA	No	N/A	No
Lomban E	57	M	Headache, vomiting, right hemiparesis	Stenosis of Lt. ICA	No	Hemiparesis	No
Roidier G	35	M	Headache, fever, disturbance of consciousness	Stenosis of Rt. ICA	Yes	Hemiparesis	No
Present case	87	M	Disturbance of consciousness, left hemiparesis	Occlusion of Rt. ICA	No	No	Yes

F, female; M, male; ICA, internal carotid artery; N/A, not available; Rt, Right; Lt, Left; SPECT, Single photon emission computed tomography.

クを示唆する所見を認めなかった．また細菌血液培養は陰性であり，プレセプシンが正常であることから，敗血症ショックは否定的であった．血中 ACTH，コルチゾールは低値であり副腎不全による血圧低下と診断し，早急にヒドロコルチゾンの補充を開始した．また TSH，Free T4 も低値であり，チロキシン補充も行った．

入院時の Perfusion CT では右中大脳動脈領域に CBF 低下，CBV の軽度上昇，MTT 延長域を認めた．これらの所見は梗塞には至っていないもの，ペナンブラ領域を示唆する所見であり，血行力学的機序で容易に脳梗塞を発症しうる状態と推測された[11]．過去の主に血行力学的な機序が関与したと考えられる下垂体腫瘍による内頸動脈閉塞による脳梗塞症例の報告で，脳灌流画像まで詳細に評価した報告はなかった（Table 1）[3)4)12)]．またヒドロコルチゾンとチロキシンを増量した後に再検した Perfusion CT では CBF 低下 MTT 延長域が縮小していた．下垂体内に血腫を認めていたため，一過性の下垂体体積増大による右前脈絡叢動脈と右内頸動脈合流部の狭窄病変の変化が脳血流の変化に関連した可能性を考慮したが，造影 CT では下垂体体積や狭窄病変に著変を認めなかった．CBF は一般的に脳灌流圧/脳血管抵抗と定義されるが[13]，

グルココルチコイド補充により脳灌流圧が上昇したことやチロキシン補充によるトリヨードサイロニン（T3）の血管平滑筋に対する弛緩作用が，脳血管抵抗を軽減させたため，治療経過とともにCBFが改善したと考えられた[14)~16)]．

下垂体卒中の治療として手術で経鼻的に減圧を試みるが，手術と保存的加療で転帰に差がなかったとの報告もある[17)]．本症例では高齢であること，若年時よりの外傷性の視覚障害により視力視野障害の改善が期待できないこと，既に複数の血管を巻き込むほどの大きな腫瘍で手術に難渋することから，保存的加療を行う方針とした．また下垂体卒中の誘因として高血圧や糖尿病，心臓手術，ホルモン負荷試験，抗凝固療法，凝固異常，エストロゲン補充療法，ドパミン作動薬使用などが報告されているため[1)]，下垂体卒中再発のために十分な血圧管理を行いながら心房細動に対する抗凝固療法を継続した．

本症例は下垂体腫瘍の圧迫による内頸動脈狭窄を有する患者で，下垂体卒中による副腎不全で血圧低下し血行力学的な機序で一過性脳虚血発作をきたした症例であった．下垂体腫瘍の圧迫に伴う内頸動脈狭窄を伴う症例では閉塞機転の再開通のみならず，特に血圧低値や発熱をきたす患者では内分泌系の評価が必要であると考えられた．

※著者全員に本論文に関連し，開示すべきCOI状態にある企業，組織，団体はいずれも有りません．

文　献

1）Reid RL, Quigley ME, Yen SS, et al. Pituitary apoplexy: A review. Arch Neurol 1985;42:712-719.
2）Rey-Dios R, Payner TD, Cohen-Gadol AA. Pituitary macroadenoma causing symptomatic internal carotid artery compression: surgical treatment through transsphenoidal tumor resection. J Clin Neurosci 2014;21:541-546.
3）Lomban E, Bonneville F, Karachi C, et al. Massvie stroke in a patient with pituitary apoplexy, cervical carotid artery stenosis and hypotension. J Neuroradiol 2006;33:259-262.
4）Rodier G, Mootien Y, Battaglia F, et al. Bilateral Stroke secondary to pituitary apoplexy. J Neurol 2003;250:494-495.
5）Zou Z, Liu C, Sun B, et al. Surgical treatment of pituitary apoplexy in association with hemispheric infarction. J Clin Neurosci 2015;22:1550-1554.
6）Rajasekaran S, Vanderpump M, Baldeweg S, et al. UL guidelines for the management of pituitary apoplexy. Clin Endocrinol (Oxf) 2011;74:9-20.
7）Yatagai T, Kusaka I, Nakamura T, et al. Close association of severe hyponatoremia with exaggerated release of arginine vasopressin in elderly subjects with secondary adrenal insufficiency. Eur J Endocrinol 2003;148:221-226.
8）Gomez-Sanchez CE, Gomez-Sanchez EP. Role of central mineralocorticoid receptors in cardiovascular disease. Curr Hypertens Rep 2001;3:263-269.
9）Arafah BM. Hypothalamic pituitary adrenal function during critical illness: limitations of current assessment methods. J Clin Endocrinol Metab. 2006;91:3725-3745.
10）諏訪哲也，宗　友厚．【副腎不全 診断と治療の進歩】急性副腎不全の病態と治療　副腎クリーゼの病態．日内科誌 2008;97:756-760.
11）Donahue J, Wintermark M. Perfusion CT and acute stroke imaging: foundations, applications, and literature review. J Neuroradiol 2015;42:21-29.
12）Spallone A. Occlusion of the internal carotid artery by intracranial tumors. Surg Neurol 1981;15:51-57.
13）Zazulia AR, Markham J, Powers WJ. Cerebral blood flow and metabolism in human cerebrovascular disease. In: Mohr JP, Wolf PA, Grotta JC, et al. editors. Stroke: pathophysiology, diagnosis, and management. 5th ed. Philadelphia: Elsevier Saunders; 2011. p. 44-67.
14）Klein I, Ojamaa K. Thyroid hormone; targeting the vascular smooth muscle cell. Circ Res 2001;88:260-261.
15）Klein I, Ojamaa K. Thyroid hormone and the cardiovascular system. N Engl J Med 2001;344:501-509.
16）Chaker L, Baumgartner C, den Elzen WP, et al. Subclinical hypothyroidism and the risk of stroke events and fatal stroke: An individual participant data analysis. J Clin Endocrinol Metab. 2015;100:2181-2191.
17）Almeida JP, Sanchez MM, Karekezi C, et al. Pituitary apoplexy: results of surgical and conservative management clinical series and review of the literature. World Neurosurg 2019;130:e988-e999.

Abstract

Case report: transient ischemic stroke caused by internal carotid artery occlusion due to compression by pituitary apoplexy and hemodynamic mechanism

Go Hashimoto, M.D.[1)], Shinichi Wada, M.D., Ph.D.[1)], Fumitaka Yoshino, M.D.[1)],
Takahiro Kuwashiro, M.D., Ph.D.[1)], Masahiro Yasaka, M.D., Ph.D.[1)] and Yasushi Okada, M.D., Ph.D.[1)]

[1)]Division of Cerebrovascular Medicine and Neurology, National Hospitalization Organization, Kyushu Medical Center

An 87-year-old blind man was admitted due to repeatedly disturbed consciousness and fever. Brain CT showed a pituitary tumor with a hematoma and an occlusive lesion of the right internal carotid artery. He experienced consciousness disturbance and left limb weakness with hypotension for a few minutes on the day of admission. We considered pituitary apoplexy caused adrenal failure with hypotension and transient ischemic attack (TIA) induced by a hemodynamic mechanism. An increased dose of hydrocortisone improved the fever and hypotension, and resolved consciousness disturbance. This is a unique example of TIA caused by the occlusive lesion of the internal carotid artery compressed as a result of pituitary apoplexy and a hemodynamic mechanism.

(Rinsho Shinkeigaku (Clin Neurol) 2020;60:146-151)

Key words: pituitary apoplexy, hemodynamic, adrenal insufficiency, ischemic stroke