症例報告

MYH7 遺伝子変異による Laing 型遠位型ミオパチーの 1 例

原　賢寿[1)]*　宮田　元[2)]　西野　一三[3)]

要旨：症例は 67 歳男性．父親に類症が疑われた．53 歳時に下肢遠位の筋力低下を自覚．56 歳時に両側前脛骨筋の筋力低下と筋萎縮をみとめ，58 歳頃から両側上肢近位筋の筋力低下と筋萎縮も加わった．CK は持続的に軽度上昇していた．筋組織では光顕で封入体様構造や筋原線維網の乱れと虫食い像を，電顕で Z 帯とサルコメア構造の崩壊像をみとめ，一見，筋原線維性ミオパチー様の変化であった．遺伝子解析で *MYH7* 遺伝子にヘテロ接合性の変異（c.5566G>A, p.E1856K）をみとめ，Laing 型遠位型ミオパチー（Laing type distal myopathy; LDM）と診断した．本例は日本人としては最初の LDM の報告である．

（臨床神経 2019;59:823-828）
Key words：遠位型ミオパチー，Laing 型，*MYH7* 遺伝子，筋原線維性ミオパチー

はじめに

Laing 型遠位型ミオパチー（Laing type distal myopathy; LDM）は下肢遠位，とくに前脛骨筋の筋力低下を主症状とする常染色体優性遺伝性の遠位型ミオパチーの一型で，1995 年に Laing らが第 14 番染色体（14q11.2）に連鎖することを報告し[1)]，その後 2004 年に原因遺伝子 *MYH7*（ミオシン重鎖 7; myosin heavy chain 7）が同定された[2)]．本邦からの LDM の報告としては，2015 年に中国人家系を報告した一報のみである[3)]．我々は初めての日本人患者を経験したため報告する．

症　例

症例：67 歳　男性

主訴：四肢の筋力低下，歩行障害

既往歴：特記すべき事項なし．

家族歴：父が 30 代で歩行障害を発症し，45 歳に心疾患で死去（Fig. 1）．

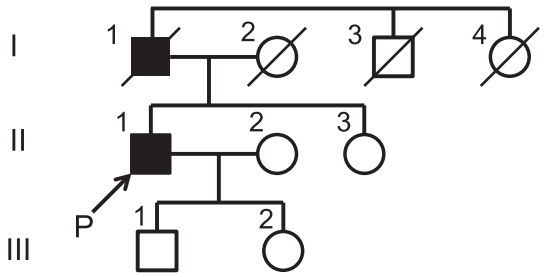

Fig. 1　Family history of the patient.
His father had difficulties in walking in his thirties and died of heart disease at age 45 years.

現病歴：53 歳頃に履いたスリッパが自然に脱げることを自覚し，その後徐々に両足の背屈ができなくなってきたため，56 歳時に当院外来を初診．両側前脛骨筋の筋力低下・筋萎縮および四肢の筋伸張反射の消失をみとめ，末梢神経伝導検査にて右正中神経の複合筋活動電位の著明な低下をみとめたことから当初は Charcot-Marie-Tooth 病 2 型（CMT2）が疑われた．しかし，58 歳頃から右腕で持った食器や衣服を上に持ち上げることができなくなり，その後左腕にも同様の症状が出現した．外来診察では両側上肢近位筋の筋力低下と筋萎縮をみとめ，さらに軽度の高 CK 血症（304～576 U/*l*）を持続的にみとめたためミオパチーが疑われ，67 歳時に当科入院となった．自覚的に嚥下障害や息切れなどはみとめなかった．

入院時現症：身長 170.0 cm，体重 53.3 kg，血圧 131/79 mmHg，脈拍 88/ 分，体温 36.1°C．心雑音や肺雑音なし．四肢の浮腫なし．神経学的所見としては，意識は清明，高次脳機能障害はなし．脳神経には異常なく，高口蓋はみとめなかった．運動系では，筋トーヌスは四肢で低下し，両側の三角筋，上腕二頭筋，肩甲周囲筋，母指球筋，前脛骨筋に筋萎縮をみとめた．徒手筋力テストでは，頸部屈筋 5，頸部伸筋 5，三角筋 0/0，上腕二頭筋 1/1，上腕三頭筋 5/5，橈側手根伸筋 5/5，橈側手根屈筋 5/5，総指伸筋 5/5，浅指屈筋 5/5．深指屈筋 5/5，掌側骨間筋 5/5，背側骨間筋 5/5，母指内転筋 4/4，母指対立

*Corresponding author: 秋田赤十字病院神経内科〔〒 010-1495　秋田市上北手猿田字苗代沢 222-1〕
1) 秋田赤十字病院神経内科
2) 秋田県立循環器・脳脊髄センター研究所脳血管研究センター脳神経病理学研究部
3) 国立精神・神経医療研究センター神経研究所疾病研究第一部
（Received July 4, 2019; Accepted August 28, 2019; Published online in J-STAGE on November 23, 2019）
doi: 10.5692/clinicalneurol.cn-001333

筋 4/4，腸腰筋 5/5，大臀筋 5/5，大腿屈筋 5/5，大腿四頭筋 5/5，前脛骨筋 0/0，腓腹筋 5/5，長指伸筋 0/0，長指屈筋 5/5 であった．握力は右 16 kg，左 5 kg であり，四肢の筋伸長反射はすべて消失していた．感覚障害や小脳失調，自律神経障害はみとめなかった．下垂足をみとめ，歩行は鶏歩であった．凹足はみとめなかった．

検査所見：CK は 250 IU/*l*（基準値 59～248 IU/*l*）で，血算，電解質，腎機能，肝機能，甲状腺機能は正常であった．血液ガス分析では pH 7.37，pCO_2 49.8 mmHg，pO_2 86.3 mmHg, であり，CO_2 上昇をみとめた．呼吸機能検査では %VC 68.8 と低下し，1 秒率は 144.6％と正常であった．末梢神経伝導検査では右正中神経の M 波振幅の低下（遠位刺激 62 μV，近位刺激 67 μV）をみとめたが，筋萎縮を反映している所見と考えられた．右尺骨神経，右脛骨神経，右腓腹神経はいずれも異常をみとめなかった．針筋電図では右第一背側骨間筋にて高振幅電位と早期干渉を，右上腕三頭筋では短持続時間の電位と高振幅電位をみとめた．右大腿四頭筋では短持続時間の電位を，右長腓骨筋では短持続時間かつ高振幅電位と早期干渉をみとめた．陽性鋭波や筋線維攣縮はみとめなかった．筋 CT では両側の三角筋，傍脊柱筋，半腱様筋，半膜様筋，前脛骨筋

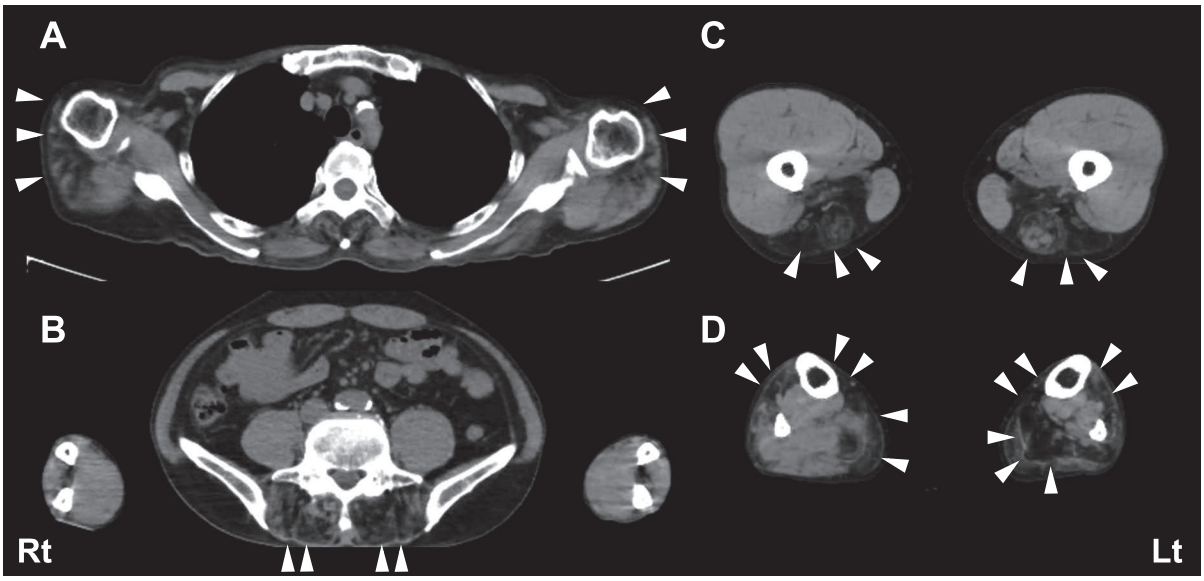

Fig. 2　CT of body and extremities.
Atrophy and fatty changes of deltoid muscle (A), paraspinal muscle (B), semitendinosus muscle, semimembranosus muscle (C), tibialis anterior muscle and gastrocnemius muscle (D) (arrow heads).

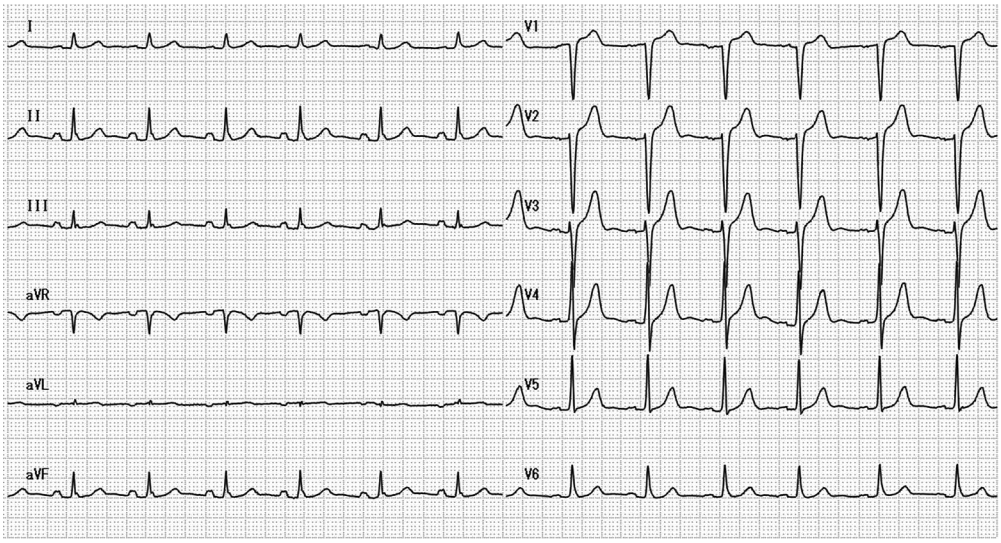

Fig. 3　Electromyography.
Normal findings.

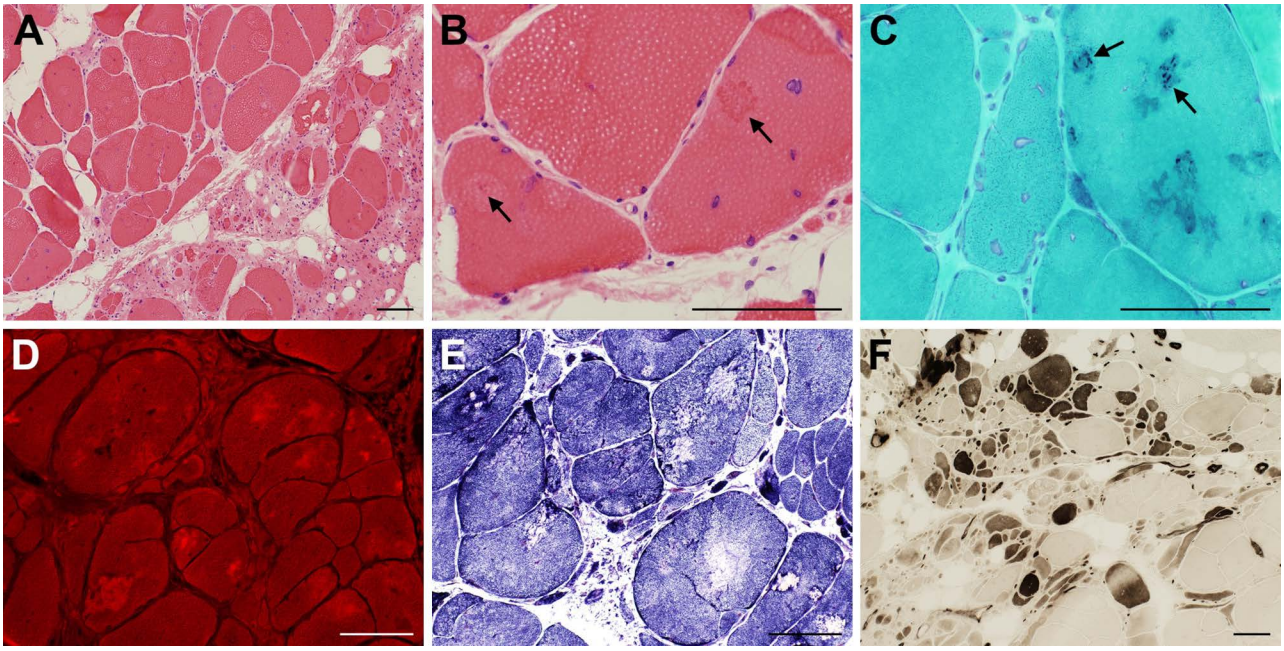

Fig. 4　Histopathological findings of the biopsied right peroneus longs muscle.
Hematoxylin-eosin stained section shows a marked variation in fiber size, small angular fibers, grouped atrophy, pyknotic nuclear clump with endomysial fibrosis (A), and eosinophilic granular inclusion-like material (arrows) (B). Gomori-trichrome stained section shows darkly stained spheroid body-like inclusions (arrows) (C). Congo red stained section shows bright fluorescent with 510–560 nm excitation (D). NADH-TR stained section shows defect areas corresponding to the inclusions and moth-eaten appearance as well as irregular intramyofibrillar network (E). ATPase (pH 10.7) stained section shows type 2 fiber-dominant atrophy with mild fiber type grouping (F). Frozen sections. Bars in all panels indicate 100 μm.

および左腓腹筋に脂肪置換をみとめた（Fig. 2）．心電図（Fig. 3），胸部単純レントゲンに異常なく，心エコーでも壁の肥大や拡張はなく，駆出率も 62%（基準値 58～89%）と正常であった．

筋生検所見：右長腓骨筋より筋生検を行った．HE 染色では筋線維の著明な大小不同，小円形萎縮線維と小角化線維の群化，pyknotic nuclear clump と間質の著明な線維化をみとめた（Fig. 4A）．また中心核線維や肥大線維，splitting fiber に加えて，壊死・再生線維を少数みとめた．さらに円形ないし類円形のエオジン好性顆粒状物質の集簇を伴う封入体様構造が散見され（Fig. 4B），それらは Gomori trichrome 染色で暗調に濃染し，spheroid body に類似していた（Fig. 4C）．またごく少数の ragged-red fiber もみとめた．Congo red 染色では軽度に赤く染まるものの偏光顕微鏡下で重屈折性は示さず，蛍光顕微鏡観察（励起波長 510～560 nm）では明るい蛍光を発した（Fig. 4D）．NADH-TR 染色では封入体様構造に一致して染色欠損がみとめられ，筋原線維網の乱れと虫食い像（moth-eaten appearance）もみとめた（Fig. 4E）．萎縮性線維の主体はタイプ 2 線維で，タイプ群化もみとめた（Fig. 4F）．免疫組織化学的に封入体様構造は desmin 陽性であった．電子顕微鏡では，高電子密度の球状部と低電子密度の周囲の線維状物質からなる granulofilamentous inclusion をみとめた（Fig. 5A）．筋線維との移行部ではサルコメア構造が崩壊していた．Z 線の肥厚および streaming をみとめ，これに直径 10～15 nm の actin filament と考えられる線維構造が束状に配列し，うねるように錯綜し，封入体様構造物周囲の筋原線維と連続していた（Fig. 5B）．一部でグリコーゲン顆粒とミトコンドリアが集積した像も見られた（Fig. 5C）．

形態学的には筋原線維性ミオパチー（myofibrillar myopathy; MFM）に類似する変化と考え，MFM とその類縁疾患に関する 36 遺伝子について次世代シークエンサーで解析を行った[4]．MFM の代表的原因遺伝子には変異はみとめなかったが，*MYH7* 遺伝子の exon 38 にヘテロ接合性の変異（c.5566G>A, p.E1856K）をみとめた．この結果を踏まえ，LDM と診断した．

考　　察

LDM の典型例は，乳幼児期に下肢遠位筋（前脛骨筋と長拇指伸筋）の筋力低下，筋萎縮で発症し，その後頸部屈筋や上肢遠位筋（手指伸筋），さらに肩甲周囲，上下肢近位の筋力低下が加わる[1)5)]．また，しばしば顔面筋の筋力低下や心筋症，心伝導障害，呼吸筋の障害もみとめる[5)6)]．最近では 20 代から 60 代の発症例や脊柱側彎の合併例，上肢近位筋の筋力低下で発症する例，腓腹筋の肥大を伴う例，脊髄性筋萎縮症，scapuloperoneal myopathy あるいは肢帯型筋ジストロフィーと初期診断されている例も報告されており，臨床像の多様性が徐々に明らかにされつつある[3) 7)～10)]．しかしその中核症状は

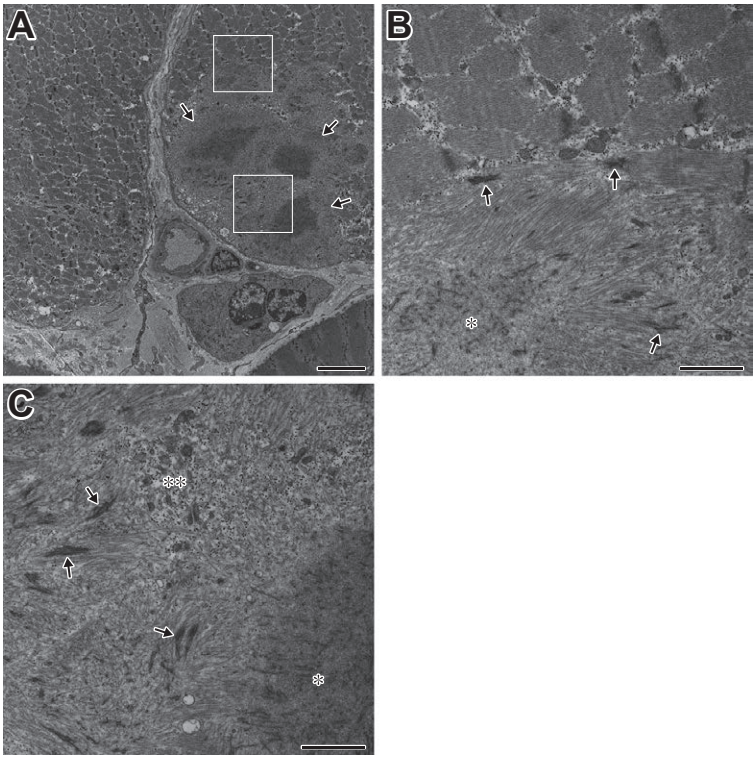

Fig. 5　Electron microscopic findings of the inclusion-like material.
(A) Inclusion-like material (arrows) consists of electron dense globular deposits surrounded by filamentous pale area, resembling the fine structure of cytoplasmic body. (B) High power view of the transition area between the inclusion-like material and surrounding myofibrils, indicated by an upper square in panel A, showing abnormally thickened and disorganized Z lines (Z line streaming) (arrows) with 10–15 nm-thick actin filaments bridging between surrounding myofibrils and electron dense globular deposits (asterisk) consisting of 1–2 nm-thick filaments and abnormal Z line-like structures. (C) High power view of the lower square in panel A showing abundant Z line streaming (arrows) with actin filaments continuous perpendicularly to the electron dense globular deposits (asterisk). Note focal accumulation of glycogen granules and mitochondria (double asterisks). An epon-embedded ultrathin section double stained with uranyl acetate and lead citrate, examined with a transmission electron microscope (JEM-1400, JEOL, Tokyo). Bars in panel A and panels B-C indicate 5 μm and 1 μm, respectively.

下腿の anterior compartment の障害であることから[1)5)]，この症候を最初に診た場合は稀であるが本疾患を考慮する必要がある．

文献的に LDM は本邦からの報告は中国人家系を報告した一報のみである[3)]．よって本報告は，初めての日本人患者の文献的報告となる．本例でみとめた c.5566G>A（p.E1856K）は既にオーストリアの 5 世代の大家系で報告されており[7)]，この家系では発症年齢が 2 歳から 60 代と幅広く，初発症状も下肢遠位筋（2 名），上肢遠位筋（2 名），上肢近位筋（1 名）の筋力低下，拡張型心筋症（1 名）と多様である[7)]．45 歳時に心疾患で死去している本例の父親も LDM であった可能性があるが，本例とは発症年齢や心筋症の有無においては臨床像が異なっており，先行論文と同様，家系内での臨床像に多様性がある．

これまでに遠位型ミオパチーに関連する *MYH7* 遺伝子変異は少なくとも 40 種類以上報告されているが，そのほとんどはミオシン重鎖 7 蛋白の C 末端側（exon 32～39）に集中している[3)7)10)～13)]．一方，*MYH7* 遺伝子は肥大型心筋症や拡張型心筋症の原因遺伝子としてもよく知られており，The Human Gene Mutation Database（http://www.hgmd.cf.ac.uk/ac/index.php）によれば心筋症に関連する変異は比較的 N 末端から C 末端側まで広く分布しているため，必ずしも遺伝子変異のあるドメインによって，その表現型（心筋症と筋症）が明確に区別されるとは限らないようである．ただし，本例の変異も含め一部の変異（p.E1801K，E1856K，E1914K，R1608P，L1793del，K1617del）は心筋症と筋症の両者を発症することが知られている[5)]．

LDM の筋病理所見は多彩である．タイプ 1 線維の萎縮が生じることが多いが，タイプ 1 線維優位を伴い先天性筋線維タイプ不均等症（congenital fiber type disproportion）と病理診断されている例もある[14)]．コア構造を伴い central core disease[15)] や multiminicore disease[16)] と診断される例や本例の様に細胞質内封入体を伴い cytoplasmic body myopathy[8)] と診断される例，myosin storage myopathy[17)] や hyaline body myopathy[18)] と病理診断される例もある．また内鞘に炎症細胞浸潤をみとめ封入体筋炎と診断された例もある[9)]．筋の電子顕微鏡所見として

は，本例と同様にZ帯と筋原線維から構成されるサルコメア構造の崩壊，電子密度の高い沈着物の集積，Z-line streamingが報告されている[8)11)12)]．これらの所見はMFMの病理像に類似している[19)20)]．MFMは，desmin遺伝子（*DES*），myotilin遺伝子（*MYOT*），ZASP遺伝子（*ZASP*），filiamin C遺伝子（*FLNC*）などの変異を原因とする常染色体優性遺伝性疾患であるが，しばしば遠位筋障害で発症するため，臨床的に遠位型ミオパチーの病像を呈することがある[20)]．特に*MYOT*変異，*ZASP*変異，*FLNC*変異によるMFMでは，下肢遠位筋の中ではヒラメ筋および腓腹筋内側頭に加えて前脛骨筋が障害されやすく，LDMと臨床的に類似する可能性がある[21)]．

Laing型遠位型ミオパチーは本邦では稀であるが，前脛骨筋の筋力低下で発症する遠位型ミオパチーの鑑別として本邦でも考慮すべき必要がある．

本報告の要旨は，第103回日本神経学会東北地方会で発表し，会長推薦演題に選ばれた．

謝辞：本研究は，国立精神・神経医療研究センター精神・神経疾患研究開発費（29-4）およびAMEDの課題番号JP19ek0109285h0003, 18kk0205001s0203の支援を受けたものである．

※著者全員に本論文に関連し，開示すべきCOI状態にある企業，組織，団体はいずれも有りません．

文　献

1）Laing NG, Laing BA, Meredith C, et al. Autosomal dominant distal myopathy: linkage to chromosome 14. Am J Hum Genet 1995;56:422-427.
2）Meredith C, Herrmann R, Parry C, et al. Mutations in the slow skeletal muscle fiber myosin heavy chain gene (MYH7) cause laing early-onset distal myopathy (MPD1). Am J Hum Genet 2004;75:703-708.
3）Oda T, Xiong H, Kobayashi K, et al. A de novo mutation of the MYH7 gene in a large Chinese family with autosomal dominant myopathy. Hum Genome Var 2015;2:15022
4）Nishikawa A, Mitsuhashi S, Miyata N, et al. Targeted massively parallel sequencing and histological assessment of skeletal muscles for the molecular diagnosis of inherited muscle disorders. J Med Genet 2017;54:104-110.
5）Lamont P, Laing NG. Laing Distal Myopathy. GeneReviews® [Internet]. 2015 Mar 12. [cited 2019 Apr 19]. Available from: https://www.ncbi.nlm.nih.gov/books/NBK1433/
6）Yüceyar N, Ayhan Ö, Karasoy H, et al. Homozygous MYH7 R1820W mutation results in recessive myosin storage myopathy: scapuloperoneal and respiratory weakness with dilated cardiomyopathy. Neuromuscul Disord 2015;25:340-344.
7）Finsterer J, Brandau O, Stöllberger C, et al. Distal myosin heavy chain-7 myopathy due to the novel transition c.5566G>A (p.E1856K) with high interfamilial cardiac variability and putative anticipation. Neuromuscul Disord 2014;24:721-725.
8）Tasca G, Ricci E, Penttilä S, et al. New phenotype and pathology features in MYH7-related distal myopathy. Neuromuscul Disord 2012;22:640-647.
9）Roda RH, Schindler AB, Blackstone C, et al. Laing distal myopathy pathologically resembling inclusion body myositis. Ann Clin Transl Neurol 2014;12:1053-1058.
10）Lamont PJ, Wallefeld W, Hilton-Jones D, et al. Novel mutations widen the phenotypic spectrum of slow skeletal/β-cardiac myosin (MYH7) distal myopathy. Hum Mutat 2014;35:868-879.
11）Muelas N, Hackman P, Luque H, et al. MYH7 gene tail mutation causing myopathic profiles beyond Laing distal myopathy. Neurology 2010;75:732-741.
12）Romero NB, Xie T, Malfatti E, et al. Autosomal dominant eccentric core disease caused by a heterozygous mutation in the MYH7 gene. J Neurol Neurosurg Psychiatry 2014;85:1149-1152.
13）Fiorillo C, Astrea G, Savarese M, et al. MYH7-related myopathies: clinical, histopathological and imaging findings in a cohort of Italian patients. Orphanet J Rare Dis. 2016;11:91.
14）Ortolano S, Tarrío R, Blanco-Arias P, et al. A novel MYH7 mutation links congenital fiber type disproportion and myosin storage myopathy. Neuromuscul Disord 2011;21:254-262.
15）Fananapazir L, Dalakas MC, Cyran F, et al. Missense mutations in the beta-myosin heavy-chain gene cause central core disease in hypertrophic cardiomyopathy. Proc Natl Acad Sci U S A 1993;90:3993-3997.
16）Cullup T, Lamont PJ, Cirak S, et al. Mutations in MYH7 cause Multi-minicore Disease (MmD) with variable cardiac involvement. Neuromuscul Disord 2012;22:1096-1104.
17）Laing NG, Ceuterick-de Groote C, Dye DE, et al. Myosin storage myopathy: slow skeletal myosin (MYH7) mutation in two isolated cases. Neurology 2005;64:527-529.
18）Bohlega S, Abu-Amero SN, Wakil SM, et al. Mutation of the slow myosin heavy chain rod domain underlies hyaline body myopathy. Neurology 2004;62:1518-1521.
19）Nakano S, Engel AG, Waclawik AJ, et al. Myofibrillar myopathy with abnormal foci of desmin positivity. I. Light and electron microscopy analysis of 10 cases. J Neuropathol Exp Neurol 1996;55:549-562.
20）Batonnet-Pichon S, Behin A, Cabet E, Delort F, et al. Myofibrillar myopathies: new perspectives from animal models to potential therapeutic approaches. J Neuromuscul Dis 2017; 4:1-15.
21）Straub V, Carlier PG, Mercuri E. TREAT-NMD workshop: pattern recognition in genetic muscle diseases using muscle MRI: 25-26 February 2011, Rome, Italy. Neuromuscul Disord 2012;22 Suppl 2:S42-S53.

Abstract

A case of Japanese Laing type distal myopathy with a mutation in *MYH7* gene

Kenju Hara, M.D., Ph.D.[1], Hajime Miyata, M.D., Ph.D.[2] and Ichizo Nishino, M.D., Ph.D.[3]

[1]Department of Neurology, Akita Red Cross Hospital
[2]Department of Neuropathology, Akita Cerebrospinal and Cardiovascular Center
[3]Department of Neuromuscular Research, National Institute of Neurology, National Center of Neurology and Psychiatry

A 67-year-old man developed weakness and atrophy of the anterior compartment of the lower leg at age 53 years, followed by weakness of proximal muscles of the upper limb. His father had difficulties in walking in his thirties and died of heart disease at age 45 years. He also had mild respiratory weakness without cardiac involvement. Muscle histology showed spheroid or cytoplasmic bodies-like inclusions with moth-eaten appearance and irregular intramyofibrillar network. Electron microscopy revealed abnormally thickened and disorganized Z lines (Z line streaming) between the surrounding myofibrils and electron-dense globular deposits. These pathological findings apparently suggested myofibrillar myopathy. However, genetic analysis revealed a mutation (c.5566G>A, p.E1856K) in *MYH7* gene, that is responsible for Laing-type distal myopathy (LDM). This mutation was previously reported in a study from Austria. This is the first report of LDM in the Japanese population .

(Rinsho Shinkeigaku (Clin Neurol) 2019;59:823-828)

Key words: distal myopathy, Laing type, *MYH7* gene, myofibrillar myopathy