

頭頂葉皮質病変で発症し、当初に脳梗塞との鑑別を要した単純ヘルペス脳炎の1例

原 善根¹⁾ 石井 信之^{1)*} 酒井 克也¹⁾
望月 仁志¹⁾ 塩見 一剛¹⁾ 中里 雅光¹⁾

要旨：症例は73歳女性。2014年9月某日に右下肢に一過性の痺れを自覚した。近医MRIでは右頭頂葉皮質に病変を認めるのみで、一過性脳虚血発作として加療された。5日後に突然の左不全麻痺のため近医入院し脳梗塞として加療された。翌日に高熱も出現したため当科転院となった。右側頭葉病変も新規出現し、髄液中の単純ヘルペスDNAが陽性であったことから単純ヘルペス脳炎と診断した。単純ヘルペス脳炎は側頭葉以外の病変のみを呈することも少なくない。画像検査で大腦皮質に異常があるが脳梗塞の診断に疑問がある場合は、その初期の可能性も考慮して慎重な経過観察が必要と考えられた。

(臨床神経 2016;56:104-107)

Key words：単純ヘルペス脳炎, 脳梗塞, MRI, 拡散強調画像

はじめに

単純ヘルペス脳炎 (herpes simplex encephalitis; HSE) は発熱、頭痛、痙攣発作、意識障害などの症状¹⁾を呈し、脳炎の約20%を占める²⁾。早期にアシクロビルによる治療を開始することができなかった場合には生命および神経学的に予後不良であり³⁾、早期診断が極めて重要である。今回我々は、脳血管障害様の非典型的な症状と側頭葉外の画像病変を呈し、病初期に単純ヘルペス脳炎と診断し得なかった1例を経験した。画像検査で大腦皮質に異常があるが脳梗塞の診断に疑問がある場合は、HSEの初期の可能性も考慮して慎重な経過観察が必要と考えられたため、報告する。

症 例

患者：73歳、女性

主訴：意識障害、発熱

既往歴：特記事項なし。

家族歴・生活歴：特記事項なし。

現病歴：生来健康だった。2014年9月某日に右下肢の数分程度の一過性の痺れを自覚し近医Aを受診した。頭部MRIで右頭頂葉皮質にFLAIR高信号を認めた (Fig. 1A, B)。拡散強調画像は未撮影だった。神経学的所見に異常なく、一過性脳虚血発作 (transient ischemic attacks; TIA) としてクロピドグ

レル75mg/日が開始された。5日後の朝、突然発症の左半身麻痺が生じ、その場に倒れこんだため近医Bに救急搬送された。頭部CT (Fig. 1B, C) では右頭頂葉の同様の部位のみに低吸収域を認め、前医でTIAと診断されていたことから脳梗塞として治療を開始された。その翌日に39°C台の発熱が出現し傾眠傾向となったため当科転院となった。

入院時現症：身長156cm、体重53.5kg、血圧128/68mmHg、脈拍64回/分・整、体温37.7°C、一般身体所見に異常はなかった。意識はGCS13点 (E3V4M6) で傾眠状態であり、見当識障害があった。脳神経系に異常はなく、筋力も上下肢ともに正常で、明らかな感覚障害はなかった。腱反射は正常で病的反射はなく、髄膜刺激徴候も認めなかった。

検査所見：血算・生化学・凝固系に異常なく、CRP 0.21mg/dlだった。甲状腺機能と抗Tg抗体は正常、抗TPO抗体は11.6IUとわずかな上昇だった。抗核抗体は640倍、MPO-ANCAとPR3-ANCAはいずれも検出されなかった。頸動脈エコーと心エコーでは塞栓源を確認することはできなかった。髄液検査では細胞数157個/ μ l (単核球100%)、髄液蛋白186mg/dl、糖62mg/dl (血糖127mg/dl)、IgG index 0.62であった。後日HSV-DNA PCRが陽性であることが判明した。当院入院時の頭部MRI (Fig. 1E~H) では右側頭葉内側から中側頭回皮質、皮質下白質は腫大し、FLAIRで高信号を示した。右頭頂葉にも皮質の軽度腫大を伴う斑状の高信号を認めた。拡散強調画像では病変部周囲皮質は高信号を呈し、ガドリニウム造影

*Corresponding author: 宮崎大学医学部内科学講座神経呼吸内分泌代謝学講座 [〒 889-1692 宮崎県宮崎市清武町木原 5200]

¹⁾ 宮崎大学医学部内科学講座神経呼吸内分泌代謝学講座

(Received July 6, 2015; Accepted November 9, 2015; Published online in J-STAGE on January 21, 2016)

doi: 10.5692/clinicalneurolog.cn-000779

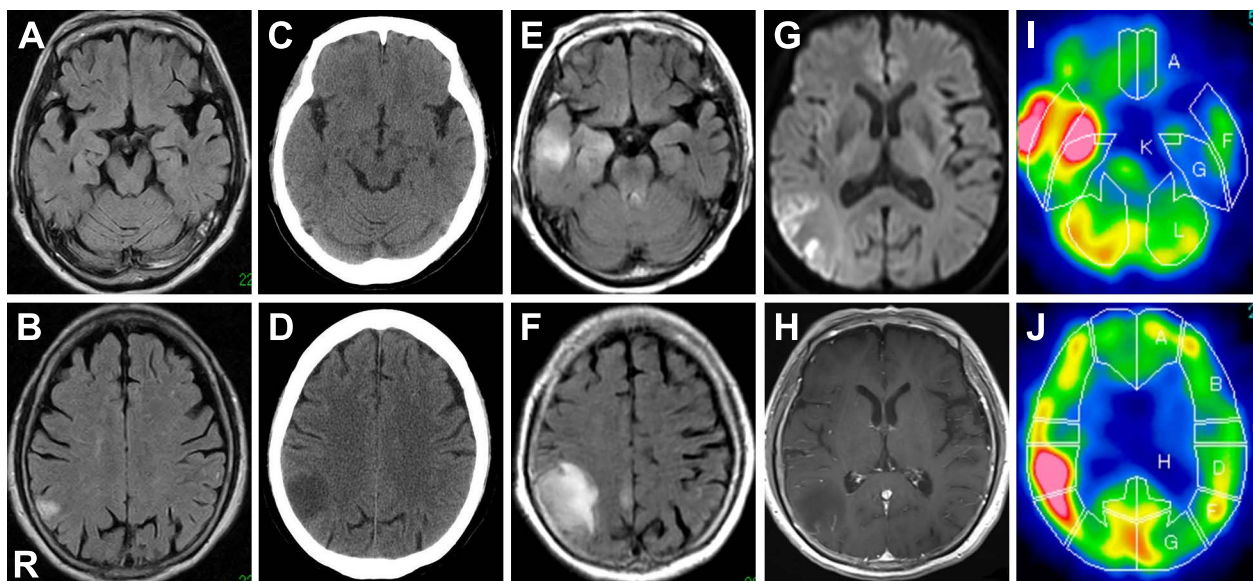


Fig. 1 MRI and ^{99m}Tc -HM-PAO SPECT images of the brain.

(A, B) On the first day of illness, hyperintense lesions by FLAIR (axial, 0.4-T; TR 10,336 ms, TE 108 ms) were seen only in the right parietal lobe. (C, D) On the day before admission (5th day of illness), low density area by CT was seen in the right parietal lobe. (E, F) On admission (6th day of illness), hyperintense lesions by FLAIR (axial, 3.0-T; TR 12,000 ms, TE 95 ms) expanded in the right parietal lobe and appeared newly in the right temporal lobe. (G) On the same day, hyperintensities on diffusion-weighted imaging (axial, 3.0-T; TR 6,000 ms, TE 83 ms) were seen in the cortex around the lesion, and (F) the same lesions were enhanced on the gadolinium-enhanced T_1 -weighted MR images (axial, 3.0-T; TR 500 ms, TE 9.7 ms). (I, J) On 13th day of illness, ^{99m}Tc -HM-PAO SPECT indicated a high blood flow in the lesions where the brain MRI above detected hyperintense.

MRI (以下 Gd 造影 MRI) では同部のみ造影増強効果を認めた。発症第 13 日目の ^{99m}Tc -HM-PAO 脳血流シンチ (Fig. 1I, J) では右側頭葉と右頭頂葉の血流増加を認めた。

入院後経過：当科転院初日 (発症第 12 日目) より、脳 MRI 所見より HSE と診断しアシクロビル (acyclovir; ACV) 1,500 mg/日を 14 日間、メチルプレドニゾロン (methylprednisolone; mPSL) 500 mg/日を 3 日間投与した。来院時に認めた発熱と見当識障害は発症第 14 日目には消失した。発症第 14 日目と第 21 日目の髄液検査では HSV-DNA PCR はいずれも陰性であり、発症第 25 日目に ACV を終了とした。発症第 31 日目の頭部 MRI では病変部の腫大は改善し、右側頭葉内側から中側頭回の T_2 強調画像の高信号病変は残存していたが、新規病変はなく経過は改善傾向であった。軽度の行動変容と即時記憶の低下は残存したが、日常生活に支障ない程度まで回復し、発症第 32 日目に退院となった。

考 察

HSE は単純ヘルペスウイルス 1 型が三叉神経や嗅索を介して感染、あるいは潜伏感染が再活性化することで中枢神経に浸潤し、急性の経過で発症する脳炎である¹⁾。90% 以上の症例で発熱・頭痛・痙攣発作・意識障害などの症状を呈する⁴⁾。本症例では、発症第 1 日目の一過性の右下肢の痺れは、HSE 病変側と同側肢であったこと、短時間で再発していないこと

を考慮すると、脳炎による症候性部分てんかんの機序は否定できないものの HSE との直接の関連はないと考えた。発症 5 日目は、発熱がなく、突然出現した左半身不全麻痺は脳病変と一致する所見で、HSE としては非典型的な症状であった。Tan ら⁵⁾によると、HSE では免疫不全患者で非典型的な臨床経過を呈しやすいが、発熱は免疫不全であっても 2/3 以上で認められると報告されている。本症例のように免疫正常でありながら、発熱を認めなかった臨床経過は診断を難渋させる要因であった。

一方、HSE の画像所見は一側性あるいは両側性に側頭葉内側から病変が広がり、大脳辺縁系や前頭葉眼窩部や島皮質に進展する⁶⁾。HSE 患者の 89% で下内側側頭葉あるいは側頭葉皮質に MRI 上の病変を認める⁷⁾が、本症例の病初期では典型症状がなく、頭頂葉病変のみを呈していた。HSE の典型症状出現前の画像経過について考察された報告はないが、Wasay ら⁶⁾は HSE 患者の画像所見を後方視的に調べ、側頭葉以外の病変のみだった症例が 15% だったと報告しており、本症例のように初期の画像上検出可能な病変が側頭葉以外に出現することも少なくないと推察される。このような症例における HSE の脳梗塞との鑑別には MRI 拡散強調画像が有用となる。拡散強調画像は、HSE 発症後 22 時間以内の T_2 WI や FLAIR 画像で検出できない病変を発見することができる⁸⁾とされ、病初期から脳梗塞との鑑別に重要な役割をはたす。また、脳梗塞では病巣は血管支配に一致し、皮質と白質の両者に及ぶ

が、HSE では病変の首座は皮質であり、白質は浮腫性の変化をきたすことが多いため⁹⁾、MRI による病変分布の特定は両者の鑑別に有用と考えられる。しかし、本症例では高熱や意識障害といった HSE に典型的な症状が出現するまでの間に MRI 拡散強調画像を撮像されておらず、診断が遅れる原因となった。当初に MRI 拡散強調画像が施行されていれば、脳梗塞と HSE を早期に鑑別することができたかもしれない。

しかし、本症例の場合は年齢や頻度を考慮すると脳血管障害の可能性が第一に挙がる¹⁰⁾ものの、それ以外の診断の可能性を示唆する点もある。一つは本症例で当初より見られた右頭頂葉病変の塞栓源を各種画像検査で検出できなかった点である。脳卒中リスク因子に乏しい背景も合わせて考慮すると、脳血管障害以外の鑑別も挙がるかもしれない。また、発症第 5 日目の CT 画像上での低吸収域病変は片側病変で、脳幹部病変が明らかでないため、意識状態に変容をきたす可能性は低い¹¹⁾ことも別の病態を疑う契機になったと考えられる。

HSE は側頭葉以外の病変のみを呈することも少なくなく、さらに、稀ではあるが本症例のように初期には非典型的な臨床経過のこともありうる。画像検査で大脳皮質に病変を認めるが脳卒中の診断に疑問の余地がある場合、HSE の初期の可能性も考慮して慎重な経過観察が必要と考えられた。

※本論文に関連し、開示すべき COI 状態にある企業、組織、団体はいずれも有りません。

文 献

- 1) Hanley DF, Johnson RT, Whitley RJ. Yes, brain biopsy should be a prerequisite for herpes simplex encephalitis treatment. *Arch Neurol* 1987;44:1289-1290.
- 2) Ambrose HE, Granerod J, Clewley JP, et al. Diagnostic strategy used to establish etiologies of encephalitis in a prospective cohort of patients in England. *J Clin Microbiol* 2011;49:3576-3583.
- 3) Raschilas F, Wolff M, Delatour F, et al. Outcome of and prognostic factors for herpes simplex encephalitis in adult patients: results of a multicenter study. *Clin Infect Dis* 2002; 35:254-260.
- 4) Levitz RE. Herpes simplex encephalitis: a review. *Heart Lung* 1998;27:209-212.
- 5) Tan IL, McArthur JC, Venkatesan A, et al. Atypical manifestations and poor outcome of herpes simplex encephalitis in the immunocompromised. *Neurology* 2012;79:2125-2132.
- 6) Wasay M, Mekan SF, Khelaeni B, et al. Extra temporal involvement in herpes simplex encephalitis. *Eur J Neurol* 2005; 12:475-479.
- 7) Domingues RB, Fink MC, Tsanaclis AM, et al. Diagnosis of herpes simplex encephalitis by magnetic resonance imaging and polymerase chain reaction assay of cerebrospinal fluid. *J Neurol Sci* 1998;157:148-153.
- 8) Hatipoglu HG, Sakman B, Yuksel E. Magnetic resonance and diffusion-weighted imaging findings of herpes simplex encephalitis. *Herpes* 2008;15:13-17.
- 9) Osborn AG. Herpes simplex encephalitis. In: Osborn AG, editor. *Osborn's brain: imaging, pathology, and anatomy*. 1st ed. Salt Lake City: Amirsys; 2013. p. 323-328.
- 10) Yatsuya H, Iso H, Yamagishi K, et al. Development of a point-based prediction model for the incidence of total stroke: Japan public health center study. *Stroke* 2013;44:1295-1302.
- 11) Zeman A. Consciousness. *Brain* 2001;124:1263-1289.

Abstract**Herpes simplex encephalitis initially presented with parietal cortex lesions mimicking acute ischemic stroke: A case report**

Yoshine Hara, M.D.¹⁾, Nobuyuki Ishii, M.D.¹⁾, Katsuya Sakai, M.D.¹⁾,
Hitoshi Mochizuki, M.D., Ph.D.¹⁾, Kazutaka Shiomi, M.D., Ph.D.¹⁾ and Masamitsu Nakazato, M.D., Ph.D.¹⁾

¹⁾Division of Neurology, Respiriology, Endocrinology and Metabolism,
Department of Internal Medicine, Faculty of Medicine, University of Miyazaki

A 73-year-old woman was admitted to our hospital due to a decreased conscious level and a high fever. Six days before her admission, she felt transient numbness in her right lower limb. Brain MRI taken by her local doctor revealed only right parietal cortex lesions. She was diagnosed with transient ischemic attack and started on anti-platelet therapy. One day before her admission, she became drowsy, and left-side weakness developed. She was admitted to a community hospital for treating stroke. On the next day, she was referred to our hospital because of a high fever. Our brain MRI showed new lesions in her right temporal lobe. She had no stroke risk factors, and embolic sources were not detected. Cerebrospinal fluid analysis detected herpes simplex virus DNA. She was diagnosed with herpes simplex encephalitis (HSE). HSE is common encephalitis which develops fever, headache and alteration in mental status. It often involves temporal lobe, but extratemporal lesions alone are not uncommon. Diffusion-weighted images (DWI) of brain are of importance to differentiate HSE from stroke. When it is questionable to diagnose with stroke for patients with cerebral cortex lesions, they must be monitored with close observation. There is the possibility of initial presentation of HSE in that situation even if patients have no typical symptoms.

(Rinsho Shinkeigaku (Clin Neurol) 2016;56:104-107)

Key words: herpes simplex encephalitis, cerebral infarction, MRI, diffusion-weighted imaging
