症例報告

ホモシスチン尿症をともなったメチルマロン酸尿症の1例

山本　幹枝[1)]*　安井　建一[1)]　渡辺　保裕[1)]
古和　久典[1)]　山口　清次[2)]　中島　健二[1)]

要旨：症例は18歳女性である．幼少期より易疲労性があり，14歳で腎障害，15歳より精神症状をくりかえし歩行障害が出現した．18歳時に歩行障害が増悪し当科を初診．痙性対麻痺と腓骨神経麻痺をみとめ，尿中ホモシスチン，メチルマロン酸が著増していた．ホモシスチン尿症をともなうメチルマロン酸尿症コバラミンC型（methylmalonic aciduria and homocystinuria, cobalamin C type; MMACHC）の原因遺伝子である*MMACHC*遺伝子に440G>A, 470G>Cの複合ヘテロ接合体型ミスセンス変異をみとめMMACHCと診断した．ヒドロキソコバラミン筋注療法により腎障害，歩行障害の改善をえた．*MMACHC*変異の報告は日本人にまれだが治療により症状改善が期待できるため重要な先天性代謝疾患である．

（臨床神経 2015;55:23-28）
Key words：コバラミン代謝異常, cobalmin（cbl）C, methylmalonic aciduria and homocystinuria, cobalamin C type（MMACHC）, hydroxocobalamin，亜急性連合性脊髄変性症

はじめに

ホモシスチン尿症をともなうメチルマロン酸尿症は先天性コバラミン代謝異常症の一病型で，コバラミン（cobalamin; cbl）C，D，F遺伝子いずれかの変異による酵素欠損のため発症する[1)]．このうちもっとも頻度の高いものは，ホモシスチン尿症をともなうメチルマロン酸尿症コバラミンC型（methylmalonic aciduria and homocystinuria, cbl C type; MMACHC）で中国や中南米諸国に多く，有病率は0.5人/10万人と報告がある[2)]．検索の範囲では，本邦における*MMACHC*遺伝子（OMIM 609831）変異の報告は中国人乳児期発症1例のみ[3)]で，日本人のMMACHC症例報告は遺伝子報告のない乳児期発症7例のみである[4)~8)]．今回，思春期以降に症状が顕著となり新規の*MMACHC*変異をみとめ，治療介入によって症状の改善をえたMMACHCの1例を経験したので報告する．

症　例

症例：18歳，女性

主訴：歩行障害

発育・発達歴：出生時に異常はなく，初歩や初語に遅れはなかったが，幼少期より易疲労性があり，マラソンは遅い方だった．

既往歴：14歳時に腎障害をきたし，腎生検で糸球体腎炎と診断されステロイドをふくむ多剤併用療法により改善をえて内服加療を受けていた．15歳時に抑うつ，不眠が出現し，対症療法により改善した．

家族歴：特記事項なし，血族婚なし．

現病歴：2010年1月（16歳），全身倦怠感，活動性低下，感情失禁などが出現して更衣や摂食に介助が必要な状態となり当院精神科を受診．血清や髄液に異常所見はなく抗グルタミン酸受容体抗体は陰性で，頭部MRIで前頭葉萎縮，脳波で全般性徐波をみとめた．全身検索では卵巣嚢腫をふくむ腫瘍性疾患は否定的だった．認知機能はmini-mental state examination（MMSE）25/30点，改定長谷川式簡易知能評価スケール（HDS-R）25/30点と低下していた．精神症状とADLの急速な悪化から辺縁系脳炎をふくむ自己免疫性脳炎の可能性が否定できないと考えられ，治療的診断として施行されたステロイドパルス療法により精神症状は改善した．入院中に歩行障害が出現し，臥床による腓骨神経麻痺と廃用性萎縮の可能性と考えられ，リハビリにより一定の改善をみとめた．

2011年8月（18歳）に歩行障害が再増悪して起立困難となり9月に当科初診となった．

入院時現症：身長164.5 cm，体重59.3 kg，体温36.8°C，血圧119/78 mmHg，脈拍78回/分・整．胸腹部や皮膚，眼底に異常はなかった．神経学的には意識清明で，脳神経に異常をみとめなかった．上肢の筋力は正常であったが，両下肢はmanual muscle testing 4程度の筋力低下があり，近位部の筋トー

*Corresponding author: 鳥取大学医学部医学科脳神経医科学講座脳神経内科学分野〔〒683-8504　鳥取県米子市西町36-1〕
1) 鳥取大学医学部医学科脳神経医科学講座脳神経内科学分野
2) 島根大学医学部小児科
（受付日：2014年3月10日）

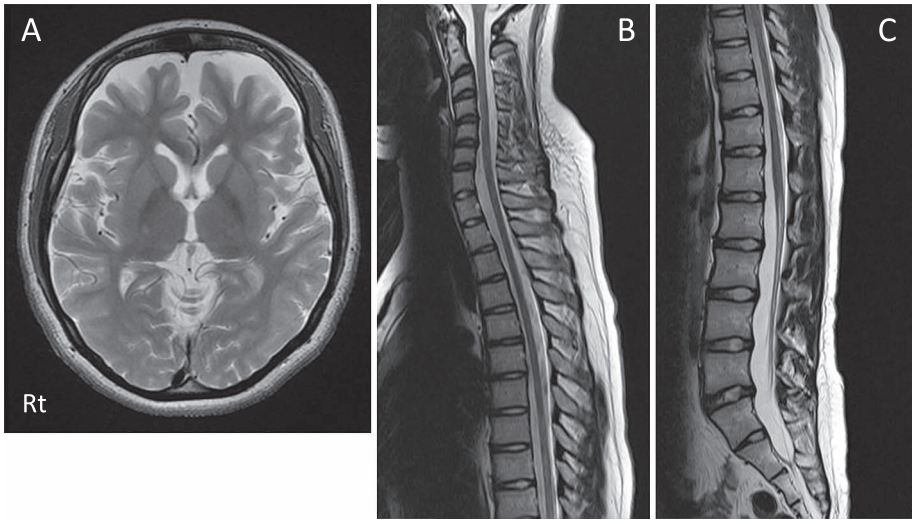

Fig. 1　Brain MRI (A) and Spinal MRI (B, C).
Brain MRI (3.0 T) shows diffuse cerebral atrophy without white matter change. Spinal MRI shows mild diffuse spinal atrophy without intramedullary signal change. A: T_2-weighted brain MR images (axial, 3.0 T, TR 5,000.0 ms, TE 93.6 ms). B: T_2-weighted upper spinal MR image (sagittal, 3.0 T, TR 2,910.0 ms, TE 108.0 ms). C: T_2-weighted lower spinal MR image (sagittal, 3.0 T, TR 2,910.0 ms, TE 108.0 ms).

Table 1　Differential diagnosis of homocystinuria.

		Absence Enzyme	tHcy	metionine	Megalo-blastic anemia	MMA	Mental retardation	Skeletal anomaly	Thrombosis	Lens subluxation
Classical homocystinuria		CBS	↑↑	↑↑	−	−	+	+	+	+
Cobalamin metabolism error Methylmalonic aciduria	+	Cbl C, D, F	↑	→～↓	+	+	+	−	±	−
	−	Cbl E, G		→～↓	+	−	+	−	±	−
Folinic acid metabolism error		MTHFR		→～↓	−	−	+	−	±	−
This case			↑	↓	−	+	+	−	−	−

CBS; cystathionineβ-synthase, Cbl C, D, F; combine deficiency of adenosylcobalamin and methylcobalamin, Cbl E, G; methylcobalamin deficiency, MTHFR; 5,10-methylene tetrahydrofolate reductase, MMA; methylmalonic aciduria

ヌスが亢進，遠位部は低下し，下垂足を呈して足関節の背屈が困難であった．両側膝蓋腱反射は亢進，アキレス腱反射は低下し，両側 Babinski 反射が陽性だった．感覚系では表在覚，振動覚，位置覚に異常はなかったが，Romberg 徴候をみとめた．上肢の失調はなかったが下肢に感覚性運動失調をみとめた．Gowers 徴候は陰性で，歩行では痙性はめだたず鶏歩をともなう失調性歩行で両下腿装具と歩行器を要した．不随意運動，自律神経障害や髄膜刺激徴候はみとめなかった．

検査所見：血液検査では RBC 3.98 × 10^6/μ*l*，Hgb 10.6 g/d*l*，Hct 32.5％，MCV 81.8 f*l* の軽度正球性貧血をみとめ，BUN 27 mg/d*l*，Cre 2.09 mg/d*l* の腎障害があったが，電解質や肝機能に異常はなかった．甲状腺機能，ビタミン B 群は正常範囲であった．末梢神経伝導速度検査では両腓骨神経 MCV と両腓腹神経 SCV の導出が不良で，脳波は基礎波が 7 Hzθ 波で広汎性に棘徐波の混入をみとめた．高次脳機能検査では MMSE 28/30 点，HDS-R 25/30 点，Wechsler adult intelligence scale は IQ 53 で，見当識，計算，処理速度の障害がめだった．頭部 MRI では両側前頭葉を中心に軽度の萎縮をみとめたが白質病変はなかった（Fig. 1A）．脊髄 MRI では全体が軽度萎縮していたが髄内信号変化はなかった（Fig. 1B, C）．脳血流 SPECT

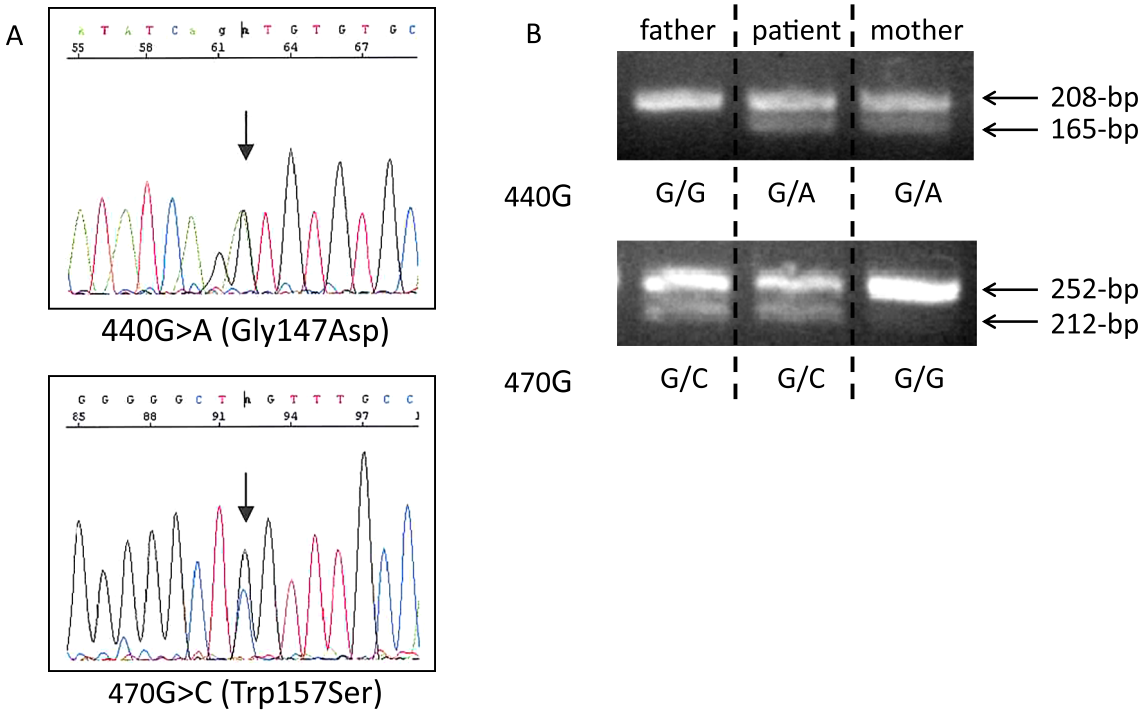

Fig. 2　*MMACHC* gene analysis.

A: Sequencing of exon4 from *MMACHC* gene revealed the two mutated allele 440G>A and 470G>C in the patient's genomic DNA. B: The result of PCR-RFLP. A 252-bp fragment including two mutations was amplified using the designed the sense oligonucleotide primer (5'-CCCTTCCCTGTGCTCAGAAT-3') and the antisense primer (5'-AGATAGGGACCGTCGTCGTGAT-3'). C: The 252-bp fragment derived from the wild-type allele is digested by *Hpy*188I into 208-, 28- and, 16-bp fragments, whereas the fragment from the 440G>A mutated allele is digested by *Hpy*188I into 165-, 43-, 28- and, 16-bp fragments. The patient and her mother have the 208- and 165-bp allele, indicating they have both the wild type and 440G>A mutated alleles. The 252-bp fragment derived from the wild-type allele is not digested by *Ban*II, whereas the fragment from the 470G>C mutated allele is digested by *Ban*II into 212- and 40-bp fragments. The patient and her father have 252- and 212-bp alleles, indicating they have both the wild type and 470G>C mutated alleles.

では萎縮部位での血流低下をみとめた．

診断：一般身体所見，神経学的所見より亜急性連合性脊髄変性症などの脊髄，末梢神経障害の可能性を考えたが血清ビタミン B12 は正常であった．先天性をふくむビタミン B 群関連疾患の可能性を考え血漿アミノ酸分析をおこなったところ，血漿ホモシスチン 22.0 nmol/m*l*（基準値：検出感度以下）と高値，血漿メチオニン 8.7 nmol/m*l*（基準値：18.9～40.5 nmol/m*l*）と低値で，尿中ホモシスチン 135.0 nmol/mgCr（基準値：検出感度以下）と排泄増加をみとめた．血漿総ホモシステイン（tHcy）は 243.4 μmol/*l*（基準値：3.7～13.5 μmol/*l*）と異常高値で，ホモシスチン尿症と診断した．ホモシスチン尿症の鑑別として，血漿メチオニン値の上昇や血清葉酸値の低下がなく古典的ホモシスチン尿症や葉酸代謝異常症は否定的であった（Table 1）．尿中有機酸分析にて尿中メチルマロン酸 330.8 μmol/mmol・Cr（基準値：検出感度以下）と排泄増加をみとめ，ホモシスチン尿症をともなうメチルマロン酸尿症と診断した．コバラミン代謝異常症のうち Cbl C，D，F のいずれかの酵素欠損が原因と考えられ（Table 1），*MMACHC* 遺伝子の検索をおこなったところ（オーファンネットジャパン），エクソン 4 領域に 440G>A，470G>C の二つの変異をみとめた（Fig. 2A）．倫理委員会の承諾をえて，それぞれの変異部位を特異的に切断する制限酵素（*Hpy*188I，*Ban*II）による PCR-RFLP 法をもちいて両親の遺伝子検査をおこなったところ，440G>A 変異が母由来，470G>C 変異が父由来の複合ヘテロ接合体型ミスセンス変異であることが確認された（Fig. 2B）．470G>C 変異は新規の変異であったことから，健常対照者 100 例の DNA を検索したが，父，母由来の両変異ともみとめなかった．なお，両親の血漿 tHcy 値は父が 14.5 μmol/*l*，母が 8.1 μmol/*l* といずれも正常であった．

治療経過：診断確定後におこなったビタミン B12 補充療法の経過を Fig. 3 に示す．ヒドロキソコバラミン（OHCbl）の筋注を 1 mg/ 日にて開始後，すみやかに生化学的な改善をみとめた．通院頻度，筋注回数の観点から週 3 回に減量したところ血漿 tHcy 値が上昇し，1 回投与量を 2 mg に増量し良好な経過をえている．臨床的には易疲労性の改善や感情の安定化がみられ，リハビリの併用で松葉杖歩行となった．また，糸球体腎炎に対して投与されていた経口ステロイド薬を中止しても歩行や腎機能の増悪はなかった．腓骨神経 MCV は右

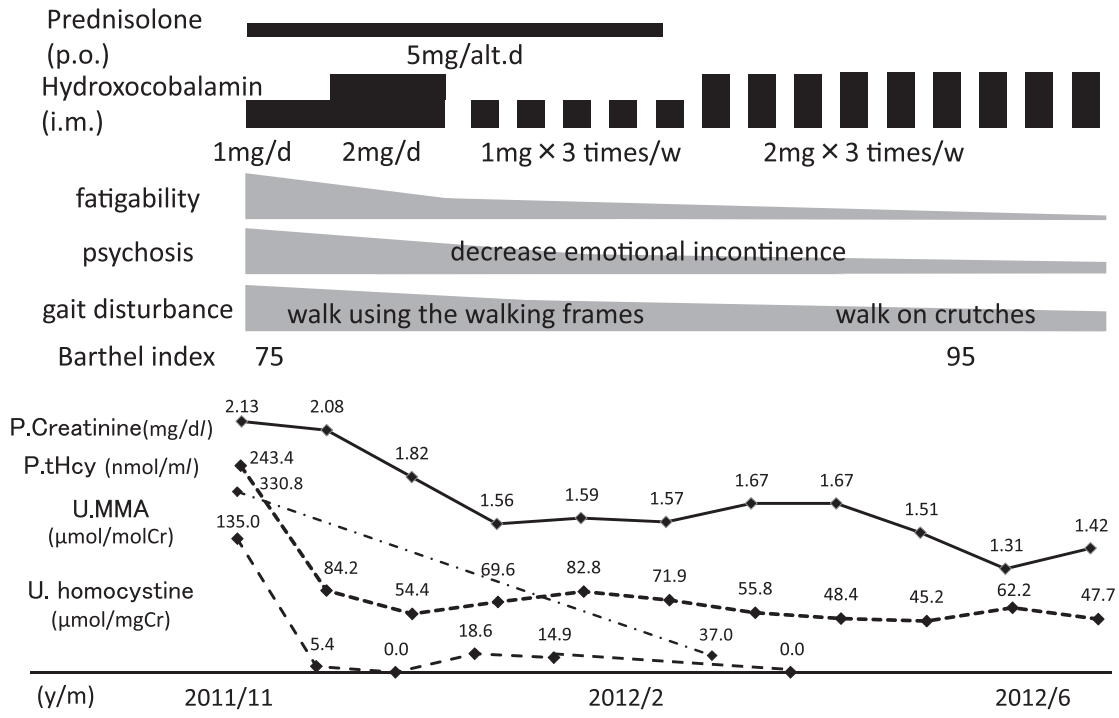

Fig. 3　Clinical course.

After administration of hydroxocobalamin (OHCbl) at 1 mg/day by an intramuscular injection, her biochemical data improved dramatically. After intramuscular injections reduced from every day to three times a week because of social reasons, plasma tHcy levels were increased. Therefore, quantity of injection was increased to 3 mg/times, and her clinical state recovered. She was improved to a crutch walk from a state requiring use of wheelchair. Furthermore, her fatigue was reduced, and her feelings were stabilized. p.o.; per os. i.m.; intramuscular injection. alt.d; alternative day. d; day. w; week. P.; blood plasma. U; urine.

38 m/s，左 43.7 m/s，MMSE 29/30，HDS-R 30/30 と末梢神経伝導速度，認知機能にも改善をみとめたが，脳波は著変がなかった．

考　　察

ビタミン B12 治療により，生化学的・臨床的な改善をえた MMACHC の思春期発症例を報告した．本症例は幼少期は易疲労性があった程度で，思春期以降で糸球体腎炎を発症し，動揺する精神症状と歩行障害を呈した．歩行障害の原因として身体所見より亜急性連合性脊髄変性症をうたがったが血清ビタミン B12 は正常範囲であり，コバラミン代謝産物の測定によりホモシスチン尿症をともなうメチルマロン酸尿症と診断した．

本疾患では MMACHC 酵素欠損によりメチルコバラミン，アデノシルコバラミンの両者が補酵素として働くビタミン B12 代謝経路が障害され，血漿 tHcy，メチルマロン酸が上昇する[9]．症状は非特異的で全身におよび，認知障害，精神症状, 亜急性連合性脊髄変性症様神経症状などの中枢神経障害，網膜色素変性症，視神経萎縮などの眼症状，心筋症，糸球体腎炎などの腎障害，貧血や血栓塞栓症といった血液・血管系障害などを呈する[2]．本例における易疲労性，腎障害，精神症状はいずれも本疾患の一症状と考えられた．

本症の治療として，一般にビタミン B12 製剤としてもちいられるメチルコバラミンは，アデノシルコバラミン作用をもたないため効果が乏しく，OHCbl の非経口投与が推奨されているが，確立したプロトコールはない．海外の症例報告によれば，OHCbl の筋注・静注をおこなった例では精神症状や認知機能を中心に症状の改善がみられているが[10)～16)]，経口投与では効果が乏しい[17]．また，シアノコバラミン（CNCbl）の投与をおこない症状の改善がわずかであった症例報告もある[18]．乳児期早発例では奇形をともないビタミン B12 治療に不応であることがしばしばみられる一方で，幼児期以降の遅発例では治療に良好な反応を示す例が多く[2]，本例も既報告を参考に OHCbl 筋注療法を開始し良好な経過をえた．

本例では糸球体腎炎にステロイドがもちいられ，腎機能の改善をえている．海外でも一部の症例で自己免疫性疾患をうたがわれステロイド治療を施されているものの，有効であったとの報告は 6 例中 1 例のみであった[10)12)14)17)～19)]．本例におけるステロイドの薬効機序は不明だが，本疾患に起因した非特異的な炎症に対する抗炎症効果の可能性も考えられた．精神症状に一定の効果を示したステロイドの作用機序も同様に不明であった．

本例では *MMACHC* 遺伝子に二つの変異をみとめた．母由

来の440G>A変異はこれまでに6例の報告があり，うちホモ接合体型変異が3例，重複変異（271dupA）との複合ヘテロ接合体型変異が3例でいずれも早期乳児発症の重症例であった[20)21)]．一方，父由来の470G>C変異は既報告がなく，健常者で施行した同様のPCR-RFLP法では同変異をみとめず，病的意義を持つ変異の可能性が示唆された．また，本例が440G>A変異を有するにもかかわらず遅発例であることから，470G>C変異によるMMACHC蛋白はある程度の酵素活性を有するものと考えられた．*MMACHC*複合ヘテロ接合体型ミスセンス変異は日本人と遺伝的に近い民族である中国東北部に報告が多いが，本症例と同様の遺伝子変異の報告は中国人においてもみとめなかった[22)]．

本疾患は近年になって普及しつつあるタンデムマス法による新生児マス・スクリーニングで診断可能であるが，未だ全国的な実施にはいたっていない．タンデムマス法実施以前には，古典的ホモシスチン尿症が呈する血中メチオニン高値しか検出されないため本症は見逃されていた可能性が高く，軽症の未診断成人例が存在する可能性がある[23)]．全身におよぶ非特異的な症状のため診断は容易でないが治療により症状改善が期待できる疾患であり，高tHcy血症を有する遺伝子未同定症例やメチルコバラミン不応性の亜急性連合性脊髄変性症症例などにおいては本疾患を念頭において精査する必要がある．

本報告の要旨は，第92回日本神経学会中国･四国地方会で発表し，会長推薦演題に選ばれた．

本論文の要旨はICP2013（Melbourne）で発表した．

謝辞：共同診療賜りました鳥取大学医学部小児科　岡田　晋一先生に深謝いたします．

※本論文に関連し，開示すべきCOI状態にある企業，組織，団体はいずれも有りません．

文　献

1）佐藤一清．別冊日本臨牀領域別症候群シリーズNo.19先天代謝異常症候群（下巻）．大阪：日本臨牀社：1998.

2）Carrillo-Carrasco N, Venditti CP. Combined methylmalonic acidemia and homocystinuria, cblC type. II. Complications, pathophysiology, and outcomes. J Inherit Metab Dis 2012;35:103-114.

3）吉井啓介，内木康博，堀川玲子ら．*MMACHC*遺伝子の新規変異によりメチルマロン酸血症（MMA）を呈した1例（会）．日先天代謝異常会誌 2007;23:98.

4）川上　清，永山　淳，前園恵慈ら．骨髄像が診断に有用であったコバラミンC病の1例（会）．日小児会誌　2003;107:1280.

5）矢追博章，野上恵嗣，吉澤弘行ら．肺動静脈瘻を合併した高ホモシスチン尿症を伴うCblC型メチルマロン酸血症の1例（会）．日小児会誌 2012;116:453.

6）原田英明，岩下弘子，神田　洋ら．新生児発症の高アンモニア血症・高グリシン血症を伴ったメチルマロン酸尿症・ホモシスチン尿症症候群の一例．日先天代謝異常会誌 2001;17:143.

7）清水宜治，松尾清巧，高橋陸夫ら．ホモシスチン尿症を伴うメチルマロン酸血症．日小児会誌 1984;88:860.

8）董　貴章，付　愛蓮，大倉隆司ら．VB_{12}代謝異常による巨赤芽球性貧血を伴うメチルマロン酸尿症―ホモシスチン尿症の3症例．日本先天代謝異常学会誌 1987;3:25.

9）Carrillo-Carrasco N, Chandler RJ, Venditti CP. Combined methylmalonic acidemia and homocystinuria, cblC type. I. Clinical presentations, diagnosis and management. J Inherit Metab Dis 2012;35:91-102.

10）Gold R, Bogdahn U, Kappos L, et al. Hereditary defect of cobalamin metabolism of juvenile onset. J Neurol Neurosurg Psychiatry 1996;60:107-108.

11）Augoustides-Savvopoulou P, Mylonas I, Sewell AC, et al. Reversible dementia in an adolescent with cblC disease. J Inherit Metab Dis 1999;22:756-758.

12）Bodamer OA, Rosenblatt DS, Appel SH, et al. Adult onset combined methylmalonic aciduria and homocystinuria. Neurology 2001;56:1113.

13）Van Hove JL, Van Damme-Lombaerts R, Grünewald S, et al. Cobalamin disorder Cbl-C presenting with late-onset thrombotic microangiopathy. Am J Med Genet 2002;111:195-201.

14）Roze E, Gervais D, Demeret S, et al. Neuropsychiatric disturbances in presumed late-onset cobalamin C disease. Arch Neurol 2003;60:1457-1462.

15）Boxer AL, Kramer JH, Johnston K, et al. Executive dysfunction in hyperhomocystinemia responds to homocysteine-lowering treatment. Neurology 2005;26:1431-1434.

16）Wang X, Sun W, Yang Y, et al. A clinical and gene analysis of late-onset combined methylmalonic aciduria and homocystinuria, cblC type, in China. J Neurol Sci 2012;318:155-159.

17）Brunelli SM, Meyers KE, Guttenberg M, et al. Cobalamin C deficiency complicated by an atypical glomerulopathy. Pediatr Nephrol 2002;17:800-803.

18）Ben-Omran TI, Wong H, Blaser S, et al. Late-onset cobalamin-C disorder. Am J Med Genet A 2007;143A:979-984.

19）Powers JM, Rosenblatt DS, Schmidt RE, et al. Neurological and neuropathologic heterogeneity in two brothers with cobalamin C deficiency. Ann Neurol 2001;49:396-400.

20）Lerner-Ellis JP, Tirone JC, Pawelek PD, et al. Identification of the gene responsible for methylmalonic aciduria and homocystinuria, cblC type. Nat Genet 2006;38:93-100.

21）Morel CF, Lerner-Ellis JP, Rosenblatt DS. Combined methylmalonic aciduria and homocystinuria (cblC): phenotype-genotype correlations and ethnic-specific observations. Mol Genet Metab 2006;88:315-321.

22）Liu MY, Yang YL, Chang YC, et al. Mutation spectrum of MMACHC in chinese patients with combined methylmalonic aciduria and homocystinuria. J Hum Genet 2010;55:621-626.

23）山田健治，長谷川有紀，吉川陽子ら．成人後に診断された有機酸･脂肪酸代謝異常症の臨床的検討．臨床神経 2013;53:191-195.

Abstract

A case of late-onset cobalamin C disease (methylmalonic aciduria and homocystinuria, cobalamin C type)

Mikie Yamamoto, M.D.[1], Kenichi Yasui, M.D.[1], Yasuhiro Watanabe, M.D.[1], Hisanori Kowa, M.D.[1], Seiji Yamaguchi, M.D.[2] and Kenji Nakashima, M.D.[1]

[1]Division of Neurology, Department of Brain and Neurosciences, Faculty of Medicine, Tottori University
[2]Department of Pediatrics, Shimane University School of Medicine

We report the case of an 18-year-old Japanese woman with cobalamin (cbl) C disease. She was born between non-consanguineous parents, and had easy fatigability from a childhood. At 14 years old, she developed renal failure, and had repeated psychosis during 2 years. At 16 old, she developed her gait disturbance and her symptoms fluctuated, but the cause of gait disturbance was unclear. At 18 years old, she was admitted with worsening of gait disturbance. Physical examination revealed spastic paraparesis and bilateral peroneal nerve paralyses. Homocystinuria and methylmalonic aciduria were detected, although serum vitamin B12 was within normal range. Gene mutation analysis revealed Gly147Asp (440G>A) and Trp157Ser (470G>C) in the *MMACHC* gene as a compound heterozygous mutation. We diagnosed her as having late-onset cbl C disease, and her gait disturbance and renal failure improved after intramuscular hydroxocobalamin administration. Although late-onset cbl C disease is rare in Japan, it an important to consider this congenital disease because symptoms are expected to improve by medical intervention.

(Rinsho Shinkeigaku (Clin Neurol) 2015;55:23-28)

Key words: cobalamin metabolic disorder, cobalamin (cbl) C, methylmalonic aciduria and homocystinuria, cobalamin C type (MMACHC), hydroxocobalamin, subacute combined degeneration of spinal cord