症例報告

経静脈的および経動脈的に血行再建術をおこなった心臓粘液腫による脳塞栓症の1例

神谷　雄己[1)]*　市川　博雄[1)]　水間　啓太[2)]
板谷　一宏[1)]　清水　裕樹[1)]　河村　満[2)]

要旨：症例は48歳女性である．意識障害，四肢麻痺をきたし救急搬送された．MRAで脳底動脈（BA）閉塞，右中大脳動脈（MCA）分枝閉塞，心エコーで左房内に可動性腫瘤をみとめ，心臓粘液腫による脳塞栓症と診断した．経静脈的血栓溶解療法をおこなったが改善せず，血管内治療に移行した．BA閉塞はくりかえしおこなった造影で自然再開通がえられた．一方，右MCA閉塞に対しては血行再建術を試みたが，再開通はえられなかった．心臓粘液腫による脳塞栓症に対する急性期血行再建の効果は明らかでないが，脳転移や脳動脈瘤を確認のうえ出血性合併症に注意しつつ，症例に応じ，経静脈的，経動脈的血行再建の選択，治療デバイスの選択を検討する必要がある．

（臨床神経 2014;54:502-506）
Key words：心臓粘液腫，脳梗塞，経静脈的血栓溶解療法，血管内治療

はじめに

心臓粘液腫は原発性心臓腫瘍の83％を占め，うち75％は左房内に生じる[1)]．そのため，全身の塞栓症をしばしば発症し，その多くは脳塞栓症である[2)3)]．心臓粘液腫により生じた脳塞栓症に対する急性期血行再建術は，アルテプラーゼによる経静脈的血栓溶解療法，血管内治療による経動脈的血行再建術とも報告は少なく[4)～18)]，ともに禁忌事項には該当しないものの，その有効性，安全性については一定の見解をえていない．今回われわれは，心臓粘液腫による脳塞栓症に対し，経静脈的および経動脈的に血行再建を試みた症例を経験したので，治療適応や治療選択について考察を加え報告する．

症　例

症例：48歳，女性

主訴：意識障害，四肢麻痺

既往歴：特記すべき事項なし．

家族歴：同様の疾患を有するものなし．

現病歴：2012年7月某日，勤務中に突然意識を消失し後方に転倒したため，同僚が救急要請した．救急隊到着時，重度の意識障害，四肢麻痺をみとめたため，発症40分で当院の救命救急センターに搬送された．

入院時現症：体温35.8°C，血圧161/58 mmHg，脈拍78/分・整．心雑音なし．意識はGlasgow Coma ScaleでE1V1M3，瞳孔2.0/2.0 mmで対光反射は左右とも遅鈍，眼球は右方に偏倚し，四肢は除脳硬直肢位を呈していた．Babinski徴候は両側で陽性であった．NIH stroke scale（NIHSS）スコアは32点であった．

入院時検査：白血球5,700/μl，CRP 0.80 mg/dl，フィブリノーゲン502 mg/dl，D-dimer 1.5 μg/mlと軽微な炎症反応の上昇，線溶系の亢進をみとめた．心電図は洞調律であり，頸部血管エコーでは両側総頸動脈，内頸動脈に狭窄病変をみとめなかった．頭部MRI拡散強調画像では両側大脳半球，小脳半球，右放線冠に高信号が散在し（Fig. 1A～C），MRAでは脳底動脈（BA）と右中大脳動脈（MCA）分枝の閉塞所見をみとめた（Fig. 1D）．明らかな脳動脈瘤はみられなかった．心原性塞栓の機序をうたがい経胸壁心エコーを施行したところ，左房内に可動性に富む51 × 24 mmの分葉状腫瘤をみとめた（Fig. 1E）．

入院後経過：以上より，心臓粘液腫による心原性脳塞栓症と診断した．重度の意識障害，重度の神経所見（NIHSS 32点）が慎重投与に該当したが，適応外項目には該当がなかったことから，発症120分で経静脈的血栓溶解療法（thrombolytic therapy with intravenous tissue plasminogen activator; IV tPA）を開始した．しかし，IV tPA治療中，意識障害，神経症候に改善がみられなかったため，閉塞血管の再開通はえられていないと判断し，血管内治療による経動脈的血行再建術の追加を念頭に，ひき続き脳血管造影に移行した．IV tPA終了と同時に右大腿動脈を穿刺し左椎骨動脈造影をおこなったところ，

*Corresponding author: 昭和大学藤が丘病院脳神経内科〔〒227-8501　横浜市青葉区藤が丘1-30〕
1) 昭和大学藤が丘病院脳神経内科
2) 昭和大学医学部内科学講座神経内科部門
（受付日：2013年10月13日）

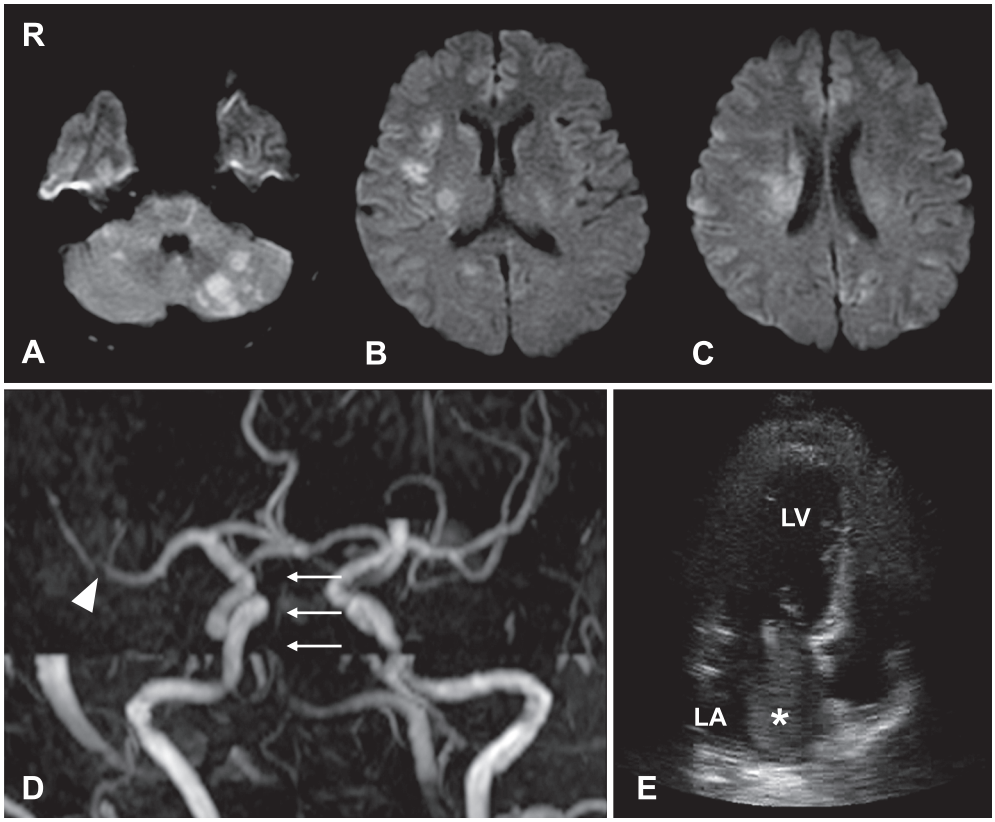

Fig. 1　Brain MRI and transthoracic echocardiographic findings on admission.
Diffusion-weighted images (Axial 1.5 T; TR 6,800 msec, TE 100 ms, b value = 1,000 sec/mm^2) (A, B, C) showed multiple hyper-intense lesions in the bilateral cerebral and cerebellar cortices, and right corona radiata. MRA (1.5 T; TR 26 msec, TE 6.8 ms) (D) showed occlusions of the BA (arrows) and superior branch of the right MCA (arrow head). Transthoracic echocardiography (E) showed a 51 × 24 mm pedunculated mobile tumor (*) in the left atrium. Abbreviations; BA: basilar artery, MCA: middle cerebral artery, LA: left atrium, LV: left ventricle.

MRA 所見と同様に BA 閉塞をみとめたが（Fig. 2A），くりかえしおこなった造影で自然再開通がえられた．しかし，左 PCA には閉塞が残存し，右 PCA の近位部には塞栓子の残存による造影欠損をみとめた（Fig. 2B，C）．BA 自体は頂部まで造影されるようになったことから両側 PCA に対しては治療をおこなわず，右 MCA の治療に移行した．右内頸動脈造影では右 MCA 上行枝の閉塞をみとめ（Fig. 2D），同部位に対しウロキナーゼ 15×10^4 単位による局所線溶術を 2 回，さらに異物回収デバイス（Soutenier，朝日インテック，愛知）による血栓回収を試みたが再開通はえられなかった．経過時間を考慮し，この時点で治療を終了した（Fig. 2E）．術後の MRI では，左後頭葉皮質，両側視床内側に新たな脳梗塞をみとめた（Fig. 3）．腫瘍に付着した血栓による再発を予防する目的で，翌日よりヘパリン持続点滴，ワルファリン内服による抗凝固療法を開始した．全身状態の安定した第 20 病日に粘液腫摘出術を施行した．摘出した腫瘍はゼリー状できわめて脆弱であり，腫瘍表面に付着した血栓をみとめた．経過中，意識障害は改善したが，左片麻痺，嚥下障害が残存し，modified Rankin scale 5 でリハビリテーション病院に転院した．

考　察

本例は心臓粘液腫による多発脳塞栓症に対し，経静脈的血栓溶解療法を施行したが効果がえられず，ひき続きおこなった経動脈的アプローチにより部分再開通をえたが，効果は限定的で臨床転帰は不良であった．

心臓粘液腫に起因する脳梗塞に対する IV tPA は，国内外ともにその適応に明確な記載はなく[19)20)]，禁忌事項には該当しない．血管内治療を併用した症例を除くと，これまで 10 例の IV tPA 施行例が報告されている[4)~13)]．Chong ら[9)]は，IV tPA を施行したが有効な効果はえられず，脳梗塞とは離れた部位に脳出血，くも膜下出血をきたした症例を報告しており，IV tPA は相対的禁忌に該当するとし，その使用に注意をうながしている．また，Chong ら[9)]の報告以外にも頭蓋内出血を合併した症例が 3 例報告されているが[10)~12)]，いずれも無症候性頭蓋内出血に該当する．一方，明らかな症状の改善を示し，良好な臨床転帰をえたと記載されている症例も 3 例報告されている[4)~6)]．本例においては，有効な効果はえられなかったものの，出血性合併症の発生はなく，治療自体は安全に施行

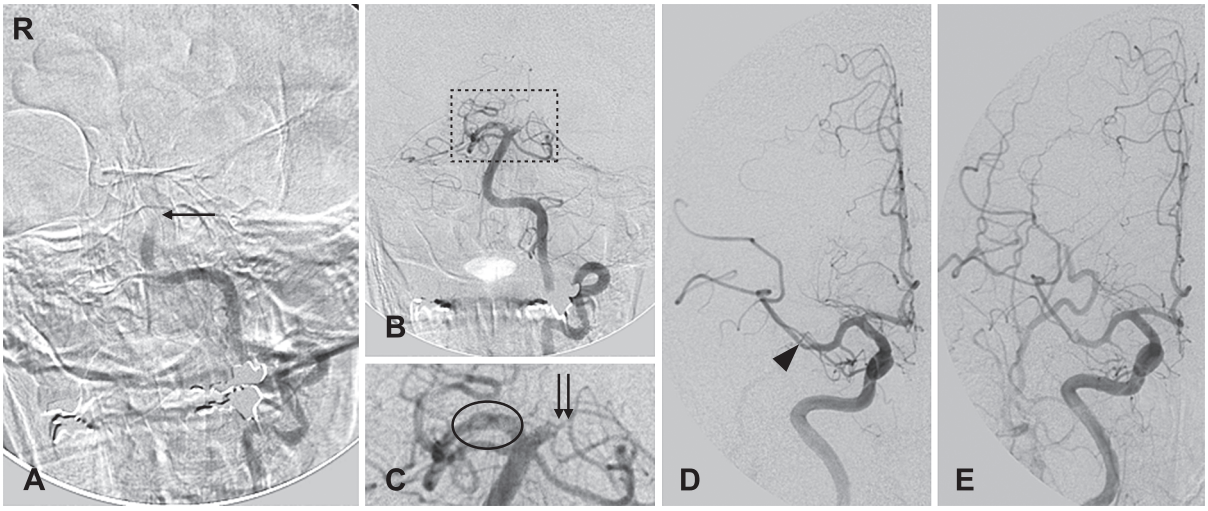

Fig. 2　Brain angiography after intravenous thrombolysis.
An initial frontal view of a left VA angiogram (A) showed BA occlusion (arrow). A repeated angiogram (B, C: magnified figure of squared part of B) resulted in spontaneous recanalization of the BA, but showed left PCA occlusion (double arrow) and a residual embolus in the right PCA (circle). A frontal view of a right ICA angiogram (D) showed superior branch occlusion of the right MCA (arrow head). After intra-arterial thrombolysis, the MCA remained occluded (E). Abbreviations; VA: vertebral artery, BA: basilar artery, PCA: posterior cerebral artery, MCA: middle cerebral artery.

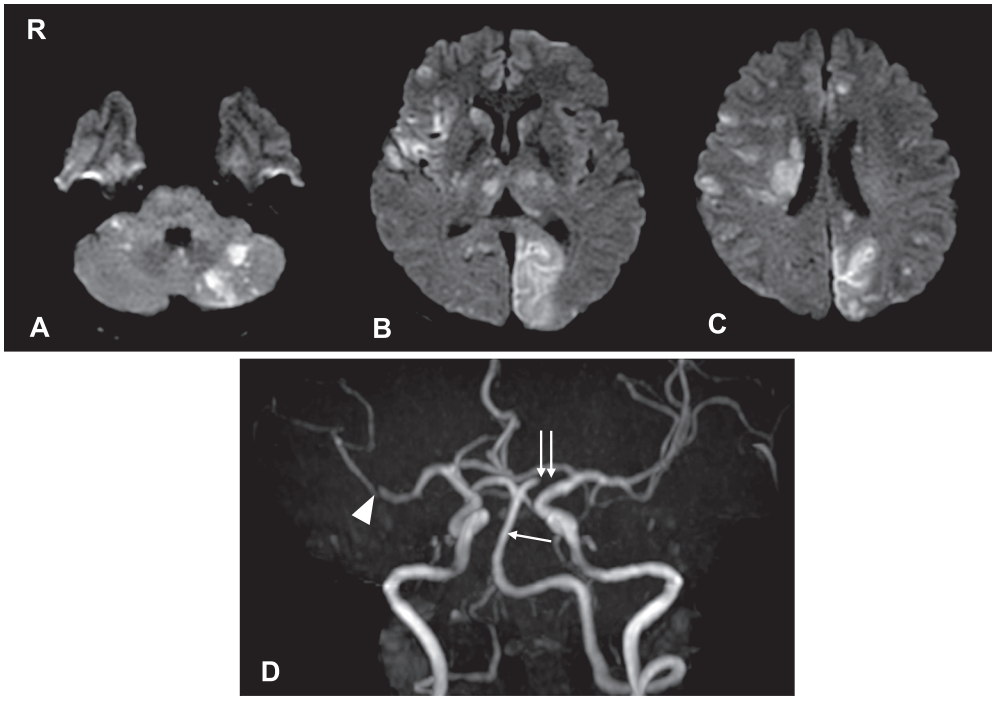

Fig. 3　Brain MRI after endovascular therapy.
Diffusion-weighted images (A, B, C) showed new hyper-intense lesions in the bilateral medial thalamus and left occipital cortex. MRA (D) indicated a patent BA (arrow) and remaining occlusions of the left PCA (double arrow) and superior branch of the right MCA (arrow head). Abbreviations; BA: basilar artery, PCA: posterior cerebral artery, MCA: middle cerebral artery.

できた．本例と合わせ，限られた症例報告からではあるが，報告例のおよそ1/3に良好な臨床転帰がえられ，3割程度に無症候性頭蓋内出血がみられたことを踏まえると，本症におけるIV tPAの成績は通常のIV tPAから逸脱するものではなく，通常の脳梗塞に対するIV tPAの効果や成績と大きな差異はないものと推測される．なお，IV tPAの効果が報告により効果がことなる背景には，塞栓子の性状の違い，あるいはその量が一部関与しているものと推察される．粘液腫による塞栓子は，腫瘍本体，もしくは表面に付着した血栓のいずれかであるが[21]，腫瘍が塞栓子であるばあい，理論的には血栓溶解療法の効果は期待できない．しかし，臨床上は治療前に両者を鑑別することは容易でなく，血栓性の塞栓子の要素も考慮すれば，その他の禁忌項目に該当しない際にはIV tPAを躊躇すべきではないとわれわれは考える．

以上に加え，心臓粘液腫は血管内に残存した腫瘍により，遅発性の脳転移や仮性脳動脈瘤が生じることが知られている[22]．このうち，脳動脈瘤はしばしば破綻し，脳出血，くも膜下出血をきたすが，動脈瘤は小型で，末梢に多発性に生じる傾向がある[23]．したがって，脳梗塞発症以前の発見は比較的困難であり，発症した時点で脳動脈瘤が無症候性に形成されている可能性もある．以上から，粘液腫の存在が指摘された症例にIV tPAを考慮するばあい，MRIやMRAを施行し，脳動脈瘤の有無を可能なかぎり末梢まで確認した上で，適応を判断することが望まれる．

一方，経動脈的に血行再建術を試みた症例報告もわずかに散見されるが[14)~18]，そのうちでわれわれと同様に，経静脈的治療の後に経動脈的治療を追加した症例はGarcia-Ptacekら[18]が報告した2例のみであった．経静脈的治療を経由せず，直接経動脈的治療をおこなった報告は，ウロキナーゼをもちいて局所線溶術をおこなった報告が2例[14)15]ある他，tPA動注による局所線溶術をおこなった症例も2例[16)17]報告されている．そのなかには効果がえられず死亡にいたった報告も1例みられるが[14]，その他の症例は有効な再開通と良好な臨床転帰がえられたと報告されている．これらの報告による効果の違いもIV tPAと同様に，塞栓子の量と性状がその一因であると考えられる．本例では塞栓子の回収にはいたらなかったため，塞栓子の性状は明らかではないが，D-dimerの上昇が軽微であったこと，血管造影により塞栓子が容易に破砕され末梢に移動したこと，経静脈的血栓溶解療法および経動脈的線溶術いずれとも効果がえられなかったことから，塞栓子が腫瘍本体であった可能性が推察される．術前の塞栓子の性状把握が困難な現状を考慮すると，腫瘍，血栓両方に効果を発揮する機械的血栓（塞栓子）回収術が理論的には局所線溶術より有効である．機械的血栓（塞栓子）回収術をおこなった報告は，これまでにGarcia-Ptacekら[18]の報告した2例のみであり，ともにステント型リトリバーをもちいた機械的回収術が施行されている．2例ともIV tPAでは効果がえられず，ひき続きすみやかにSolitaire（コヴィディエンジャパン，東京）をもちいた塞栓子回収術を施行し，1例は完全再開通をえている．Solitaireなどのステント型リトリバーは再開通率が高く，迅速な血流回復がえられることから[24]，近年海外では血栓回収術の主役を担っている．ステントの展開と同時に迅速な再開通がえられるという点からは，粘液腫による脳塞栓症に対しても，塞栓子の性状にかかわらず有効なデバイスであると考えられる．しかし，塞栓子をステントで血管壁へ圧着する行為は，前述の遅発性脳転移，脳動脈瘤の発生が懸念されるため好ましくないものと思われる．吸引型の血栓回収デバイスであるPenumbra（メディコスヒラタ，大阪）システムは，本例経験時には当院では使用できなかったが，塞栓子を圧着せず近位より回収できる点，比較的柔軟な塞栓子の回収に効果を発揮する点を考慮すると，粘液腫による脳主幹動脈閉塞に対しては，より有効なデバイスであると考えられる．

本例は，心臓粘液腫による多発脳塞栓症に対し，経静脈的血栓溶解療法および経動脈的血行再建術を安全に施行しえたが，その効果は限定的で臨床転帰の改善にはいたらなかった．本症における血行再建術に際しては，術前に可能なかぎり脳転移や脳動脈瘤の有無を確認して出血性合併症に注意を払った上で，経静脈的，あるいは経動脈的アプローチ，さらには血管内治療デバイスを症例に応じて選択する必要がある．

本報告の要旨は，第203回日本神経学会関東・甲信越地方会で発表し，会長推薦演題に選ばれた．

※本論文に関連し，開示すべきCOI状態にある企業，組織，団体はいずれも有りません．

文　献

1）Blondeau P. Primary cardiac tumors—French studies of 533 cases. Thorac Cardiovasc Surg 1990;38 Suppl 2:192-195.
2）Knepper LE, Biller J, Adams HP Jr, et al. Neurologic manifestations of atrial myxoma. A 12-year experience and review. Stroke 1988;19:1435-1440.
3）Pinede L, Duhaut P, Loire R, et al. Clinical presentation of left atrial cardiac myxoma. A series of 112 consecutive cases. Medicine (Baltimore) 2001;80:159-172.
4）Abe M, Kohama A, Takeda T, et al. Effective intravenous thrombolytic therapy in a patient with cerebral infarction associated with left atrial myxoma. Intern Med 2011;50:2401-2405.
5）Nagy CD, Levy M, Mulhearn TJ 4th, et al. Safe and effective intravenous thrombolysis for acute ischemic stroke caused by left atrial myxoma. J Stroke Cerebrovasc Dis 2009;18:398-402.
6）Ong CT, Chang RY. Intravenous thrombolysis of occlusion in the middle cerebral and retinal arteries from presumed ventricular myxoma. Stroke Res Treat 2010;2011:735057.
7）Sun MC, Tai HC, Lee CH. Intravenous thrombolysis for embolic stroke due to cardiac myxoma. Case Rep Neurol 2011;3:21-26.
8）Ibrahim M, Iliescu C, Safi HJ, et al. Biatrial myxoma and cerebral ischemia successfully treated with intravenous thrombolytic therapy and surgical resection. Tex Heart Inst J 2008;35:193-195.
9）Chong JY, Vraniak P, Etienne M, et al. Intravenous thrombolytic treatment of acute ischemic stroke associated with left atrial myxoma: a case report. J Stroke Cerebrovasc Dis 2005;14:39-41.

10）Kohno N, Kawakami Y, Hamada C, et al. Cerebral embolism associated with left atrial myxoma that was treated with thrombolytic therapy. Case Rep Neurol 2012;4:38-42.
11）Acampa M, Tassi R, Guideri F, et al. Safety of intravenous thrombolysis in ischemic stroke caused by left atrial myxoma. Curr Drug Saf 2011;6:343-345.
12）畑山さや香，緒方利安，大川将和ら．左房粘液腫による心原性脳塞栓症の1例．Brain Nerve 2012;64:1175-1179.
13）西村裕之，中嶋　匡，浮田　透ら．左房粘液腫に伴った脳梗塞にtPA治療を行った1例．脳卒中 2010;32:156-162.
14）Bekavac I, Hanna JP, Wallace RC, et al. Intra-arterial thrombolysis of embolic proximal middle cerebral artery occlusion from presumed atrial myxoma. Neurology 1997;49:618-620.
15）菅原孝行，高橋　明，蘇　慶展ら．脳塞栓症を呈した左房粘液腫．超選択的局所線溶療法が奏功した1例．脳神経外科 1987;15:1321-1326.
16）Gassanov N, Nia AM, Dahlem KM, et al. Local thrombolysis for successful treatment of acute stroke in an adolescent with cardiac myxoma. ScientificWorldJournal 2011;11:891-893.
17）山野目辰味，吉田研二，三浦一之ら．超選択的局所線溶療法が有効であった左房内粘液腫による中大脳動脈塞栓症の1例．脳神経外科 2000;28:653-658.
18）Garcia-Ptacek S, Matias-Guiu JA, Valencia-Sánchez C, et al. Mechanical endovascular treatment of acute stroke due to cardiac myxoma. J Neurointerv Surg 2014;6:e1.
19）篠原幸人，小川　彰，鈴木則宏ら．脳卒中治療ガイドライン 2009．東京：協和企画；2009.
20）Jauch EC, Saver JL, Adams HP Jr, et al. Guidelines for the early management of patients with acute ischemic stroke: a guideline for healthcare professionals from the American Heart Association/American Stroke Association. Stroke 2013;44:870-947.
21）Burke AP, Virmani R. Cardiac myxoma. A clinicopathologic study. Am J Clin Pathol 1993;100:671-680.
22）Lee VH, Connolly HM, Brown RD Jr, et al. Central nervous system manifestations of cardiac myxoma. Arch Neurol 2007;64:1115-1120.
23）Sabolek M, Bachus-Banaschak K, Bachus R, et al. Multiple cerebral aneurysms as delayed complication of left cardiac myxoma: a case report and review. Acta Neurol Scand 2005;111:345-350.
24）Saver JL, Jahan R, Levy EI, et al. Solitaire flow restoration device versus the Merci Retriever in patients with acute ischaemic stroke (SWIFT): a randomised, parallel-group, non-inferiority trial. Lancet 2012;380:1241-1249.

Abstract

A case of acute ischemic stroke due to cardiac myxoma treated by intravenous thrombolysis and endovascular therapy

Yuki Kamiya, M.D.[1)], Hiroo Ichikawa, M.D.[1)], Keita Mizuma, M.D.[2)], Kazuhiro Itaya, M.D.[1)], Yuki Shimizu, M.D.[1)] and Mitsuru Kawamura, M.D.[2)]

[1)]Department of Neurology, Showa University Fujigaoka Hospital
[2)]Department of Neurology, School of Medicine, Showa University

A 48-year-old woman with no previous neurological diseases was transferred to our hospital because of sudden-onset unconsciousness. On arrival, she showed consciousness disturbance (E1V1M3 on the Glasgow Coma Scale), tetraplegia, right conjugate deviation and bilateral pathological reflexes. These symptoms resulted in a NIH stroke scale score of 32. Brain diffusion-weighted MR imaging (DWI) showed multiple hyper-intense lesions, and MR angiography revealed occlusions of the basilar artery (BA) and superior branch of the right middle cerebral artery (MCA). Transthoracic echocardiography disclosed a 51 × 24 mm myxoma in the left atrium. These findings led to diagnosis of acute ischemic stroke due to embolization from cardiac myxoma. Thrombolytic therapy with intravenous tissue plasminogen activator (IV tPA) was started 120 min after onset because there were no contraindications for this treatment. However, the symptoms did not resolve, and thus endovascular therapy was performed immediately after IV tPA. Angiography of the left vertebral artery initially showed BA occlusion, but a repeated angiogram resulted in spontaneous recanalization of the BA. However, the left posterior cerebral artery remained occluded by a residual embolus. Subsequently, occlusion found in the superior branch of the right MCA was treated by intra-arterial local thrombolysis using urokinase and thrombectomy with a foreign body retrieval device, but the MCA remained occluded. DWI after endovascular therapy showed new hyper-intense lesions in the bilateral medial thalamus and left occipital cortex. Clinically, neurological status did not improve, with a score of 5 on the modified Rankin Scale. IV tPA can be used for stroke due to cardiac myxoma, but development of brain aneurysms and metastases caused by myxoma is a concern. Given the difficulty of predicting an embolus composite from a thrombus or tumor particle, aspiration thrombectomy may be safer and more effective for stroke due to cardiac myxoma to avoid delayed formation of brain aneurysms and metastases.

(Clin Neurol 2014;54:502-506)

Key words: cardiac myxoma, stroke, thrombolytic therapy with intravenous tissue plasminogen activator, endovascular therapy