＜シンポジウム　(4)-17-3 ＞ALS におけるコミュニケーション障害とその対策：
完全閉じ込め状態への挑戦

Totally locked-in state 患者の脳と脊髄における障害部位と保全部位

小柳　清光[1)]　望月　葉子[2)3)]　中山　優季[4)]　林　健太郎[5)]　清水　俊夫[5)]
長尾　雅裕[5)]　橋本　智代[1)6)]　山崎　峰雄[7)]　松原　四郎[5)]　小森　隆司[2)]

要旨：完全閉じ込め状態（TLS）の筋萎縮性側索硬化症（ALS）患者（ALS-TLS）と意思疎通をおこなうことを最終的な目的として，どのような感覚が ALS-TLS で保たれている可能性があるか，剖検例神経系の種々の感覚経路の保全 / 障害状態を神経病理学的に検索した．結果は，ALS-TLS では，視覚路，辺縁系（嗅覚路）などは保たれる傾向を示した．一方，体性感覚路，聴覚路，味覚路などは強く障害されていた．ALS-TLS 患者との意思疎通と，意思疎通のための BMI の開発と使用には，これらの所見を踏まえた入力方法を工夫する必要がある．

（臨床神経 2013;53:1399-1401）
Key words：筋萎縮性側索硬化症，完全閉じ込め状態，ブレインマシンインターフェース

はじめに

筋萎縮性側索硬化症（ALS）では，人工呼吸器装着症例で随意運動がまったく消失し，現在の補助手段では意思伝達不能（完全閉じこめ状態：Totally locked-in state; TLS）となる事がある．ALS 患者で TLS となった症例（ALS-TLS）に対し，私共をふくむ国内外の幾つかの研究機関がブレインマシーンインターフェース（BMI）により意思疎通を図る研究を開始した[1)~5)]．現時点では BMI は ALS-TLS 患者の意思を脳内の血流や脳波の変化から検出しようとする機器と方法であり，患者の脳内へ機器を埋め込んでその意思を検出する，あるいは患者へ外界の情報を伝達するための手段ではない．これに関連し，BMI が機能する（患者の意思［出力］の検出）ために，TLS-ALS 患者にどうやって周囲の人間の意向や質問を伝えるか（患者への入力），についての結論はえられておらず，かつ TLS-ALS 患者への入力経路，すなわち視覚経路，聴覚経路，皮膚感覚経路，味覚経路などの感覚路が脳内でどの程度障害され，あるいは保たれているか，についての報告はまったくみられない．ALS-TSL 患者との意思疎通を最終目的として，患者脳の感覚路の保全 / 障害状況を明らかにすることを目的とした．

方　法

人工呼吸器装着時まで認知症状がみとめられなかった日本人 ALS7 剖検例をもちいた．死亡時年齢 40 ～ 69 歳．男 4 症例，女 3 症例．孤発性は 4 症例で，家族性は 3 症例（家族性の内訳は SOD1 遺伝子変異 1 症例，FUS 遺伝子変異 2 症例である）．なお孤発例の 1 症例には SOD1 遺伝子変異があった．全例とも末期にはまったく意思疎通が不能で，林健太郎らの意思伝達障害の程度[6)]では Stage V（Stage I；文章にて意思表出が可能．Stage II；単語のみ表出可能．Stage III；yes/no のみ表出可能．Stage IV；残存する随意運動はあるが yes/no の確認が困難なことがある．Stage V；全随意運動が消失して意思疎通不能な状態＝ TLS）であった．

これらの症例の脳重などの剖検時所見，およびホルマリン固定神経系パラフィン切片に HE，クリューバー－バレラ染色など，SOD（superoxide dismutase）1，FUS（fused in sarcoma），リン酸化神経細糸，シスタチン C などの免疫染色をおこなって神経病理学的に観察解析した．

結　果

ALS7 例の脳重は 715, 783, 1,019, 1,050, 1,170, 1,190, 1,233 g であった．いずれの症例でも脊髄前角細胞や脳幹の舌下神経核および顔面神経核などの下位運動ニューロンは著明に脱

1) 信州大学医学部神経難病学講座分子病理学部門〔〒 390-8621　長野県松本市旭 3 丁目 1-1〕
2) 東京都立神経病院検査科病理
3) 東京都立北療育医療センター神経内科
4) 東京都医学総合研究所運動・感覚システム研究分野難病ケア看護研究室
5) 東京都立神経病院脳神経内科
6) 産業医科大学神経内科
7) 日本医科大学神経内科
（受付日：2013 年 6 月 1 日）

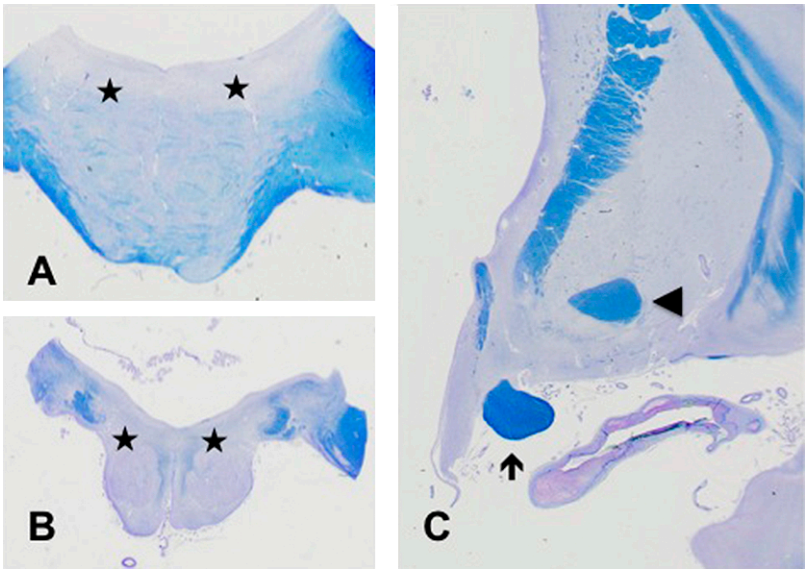

Fig. 1　完全閉じ込め状態 ALS.
A：完全閉じ込め状態 ALS の橋被蓋の萎縮（★）．B：完全閉じ込め状態 ALS の延髄被蓋の萎縮（★）．C：完全閉じ込め状態 ALS の視索（矢印）と前交連（矢頭）の保全．A ～ C；クリューバー－バレラ染色．

落し錐体路変性がみられた．また多くの症例で脳幹被蓋（Fig. 1A，B：★）や淡蒼球，視床が萎縮し，運動野ではベッツ細胞の脱落がみられた．715 g 脳は FUS 変異症例で大脳白質の萎縮が著明である．783 g 脳は「認知症をともなう ALS」がうたがわれた．これら以外の症例の大脳ではアンモン角をふくむ皮質の厚さ，白質の広さと色調は比較的良く保たれていた．SOD1 遺伝子変異 2 症例中 1 症例では SOD1 の沈着がみられた．すべての症例で保たれる傾向を示した解剖学的構造は，視神経，視索（Fig. 1C：矢印），外側膝状体，視放線，扁桃体，室傍核，視索上核，前交連（Fig. 1C：矢頭），マイネルト核などである．

考　察

ALS-TLS7 剖検症例の観察では，視覚路，辺縁系（嗅覚路）などが保たれる傾向を示した．しかし体性感覚路，聴覚路，味覚路などは強く障害されていた．これらの所見は，ALS-TLS 患者との意思疎通のための周囲からの入力手段として，視覚と嗅覚は可能性がありそうなこと，一方聴覚や触覚は不適当であることを示している．

過去に Hayashi ら[7]，Mizutani ら[8)9)]，Kato ら[10]，Nishihira ら[11]により報告されたように，ALS-TLS では脳幹被蓋すなわち網様体の強い障害が本研究でも全例で確認された．網様体の障害は賦活系の機能不全を示唆しており，外界からの刺激 / 情報が視覚中枢（鳥距野）や聴覚中枢（横回）まで達したとして，その後の情報処理が正確におこなわれて，脳波や脳血流の変化に反映しえるのか，という深刻な問題が存在する．ALS-TLS における BMI の開発と使用にはこれらの所見を踏まえ，一歩一歩着実な検討を積み重ねるべきであると考えられる．

結　論

ALS-TLS では，視覚路，辺縁系（嗅覚路）などは保たれる傾向を示した．一方，体性感覚路，聴覚路，味覚路ならびに脳幹被蓋，下位運動ニューロンなどは強く障害されていた．ALS-TLS 患者との意思疎通と，この為の BMI の開発と使用には，これらの所見を踏まえた入力方法を工夫する必要がある．

※本論文に関連し，開示すべき COI 状態にある企業，組織，団体はいずれも有りません．

文　献

1）Kubler A, Kotchoubey B, Hinterberger T, et al. The thought translation device: a neurophysiological approach to communication in total motor paralysis. Exp Brain Res 1999;124:223-232.
2）Kaneswaran K, Arshak K, Burke E, et al. Towards a brain controlled assistive technology for powered mobility. Conf Proc IEEE Eng Med Biol Soc 2010;2010:4176-4180.
3）Gu Y, Farina D, Murguialday AR, et al. Offline identification of imagined speed of wrist movements in paralyzed ALS patients from singleTtrial EEG. Front Neurosci 2009;3:62.
4）Beukelman D, Fager S, Nordness A. Communication support for people with ALS. Neurol Res Int 2011;2011:714693.

5）間島　慶，神谷之康．Brain-Machine Interface の現状と将来の展望．Brain Nerve 2011;63:241-246.
6）林健太郎，望月葉子，中山優季ら．侵襲的陽圧補助換気導入後の筋萎縮性側索硬化症における意思伝達能力障害―Stage 分類の提唱と予後予測因子の検討―．臨床神経学 2013;53:98-103.
7）Hayashi H, Kato S. Total manifestations of amyotrophic lateral sclerosis. ALS in the totally locked-in state. J Neurol Sci 1989;93:19-35.
8）Mizutani T, Aki M, Shiozawa R, et al. Development of ophthalmoplegia in amyotrophic lateral sclerosis during long-term use of respirators. J Neurol Sci 1990;99:311-319.
9）Mizutani T, Sakamaki S, Tsuchiya N, et al. Amyotrophic lateral sclerosis with ophthalmoplegia and multisystem degeneration in patients on long-term use of respirators. Acta Neuropathol 1992;84:372-377.
10）Kato S, Oda M, Hayashi H. Neuropathology in amyotrophic lateral sclerosis patients on respirators: uniformity and diversity in 13 cases. Neuropathology 1993;13:229-236.
11）Nishihira Y, Tan C-F, Toyoshima Y, et al. Sporadic amyotrophic lateral sclerosis: widespread multisystem degeneration with TDP-43 pathology in a patient after long-term survival on a respirator. Neuropathology 2009;29:689-696.

Abstract

Amyotrophic lateral sclerosis in totally locked-in state

Kiyomitsu Oyanagi, M.D., Ph.D.[1], Yoko Mochizuki, M.D., Ph.D.[2)3)], Yuki Nakayama, R.N., Ph.D.[4)], Kentaro Hayashi, M.D.[5)], Toshio Shimizu, M.D.[5)], Masahiro Nagao, M.D.[5)], Tomoyo Hashimoto, M.D., Ph.D.[1)6)], Mineo Yamazaki, M.D., Ph.D.[7)], Shiro Matsubara, M.D., Ph.D.[5)] and Takashi Komori, M.D., Ph.D.[2)]

[1)]Department of Brain Disease Research, Shinshu University School of Medicine
[2)]Department of Pathology, Tokyo Metropolitan Neurological Hospital
[3)]Department of Neurology, Tokyo Metropolitan Kita Medical and Rehabilitation Center for the Disabled
[4)]Laboratory of Nursing Research for Intractable Disease, Tokyo Metropolitan Institute of Medical Science
[5)]Department of Neurology, Tokyo Metropolitan Neurological Hospital
[6)]Department of Neurology, University of Occupational and Environmental Health
[7)]Department of Neurology, Nippon Medical University

Seven autopsy patients with amyotrophic lateral sclerosis (ALS) in totally locked-in state (TLS) were examined neuropathologically. The patients were composed of 4 males and 3 females, and 3 with familial, 1 sporadic but with mutation in SOD1 gene, and 3 sporadic patients with unremarkable gene mutation. The brains weighed 715, 783, 1,019, 1,050, 1,170, 1,190 or 1,233 g. The tegmentum of the brain stem was markedly degenerated in every patient, and the tracts relating to the somatic sensory and auditory were involved in the lesions.

(Clin Neurol 2013;53:1399-1401)

Key words: amyotrophic lateral sclerosis (ALS), totally locked-in state (TLS), brain machine interface