

MRI をもちいた発達に対するアプローチ

鈴木 雄治¹⁾

要旨：発達を評価するという事は、小児神経の臨床にとっては常に求められている課題であり、MRI はそれを可能にする有用な方法の一つといえる。白質の髄鞘化をはじめとする発達にともなう微細構造や機能の変化は、水分子の動態に影響を与えることが予想され、見かけの拡散の変化として Diffusion Tensor Imaging で観察できる。また、神経回路網の再編にともなうシナプス数（密度）や神経細胞の変化は、シナプス周辺部に存在する神経伝導物質に影響をあたえることが示唆され、¹H-MR Spectroscopy をもちいることにより主要な神経伝導物質であるグルタミン酸の測定から解析可能である。これらの方法をもちいた発達の評価は、今後、発達異常のメカニズムの解明に役立つことが期待される。

(臨床神経 2013;53:1100-1103)

Key words：発達, 拡散テンソル画像, MR スペクトロスコピー, グルタミン酸, 固有値

はじめに

発達という小児科医が直面する神経学的変化は単なる成長というような単純なものではない。胎生期からの急激な変化など形態から観察可能な部分もあるが、出生後の発達にともなう変化としては、神経回路網の再編や髄鞘化などの微細な構造変化、それにともなう機能変化などがあげられ、これらの変化は従来の形態をみる画像学で観察することは困難である。しかしながら、小児の臨床においては、発達は常に念頭に置かなければならず、この点が成人の臨床と大いにことなる点といえる。つまり、小児の治療は元の状態に戻るだけでなく発達していくことを確認するところまで要求される。

CT・MRI・PET・SPECT をはじめとした画像診断装置の進歩は小児の臨床現場においても大きな変化をもたらした。とくに MRI はすぐれた画像情報をえられることから臨床診断においては不可欠な装置となり、3.0 テスラ (3.0 T)-MRI 装置の出現によりその有用性は大きく広がった。しかしながら、小児科医にとっては、鎮静をはじめとする撮像に対する様々な困難さ（撮像環境・体動抑制・撮像時の騒音・小児にとっては長い撮像時間等）のため、そのポテンシャルを充分には活かしていないのが現状といえる。一般に知られている MRI は、水分子の水素原子を信号源とし、ことなる生体組織に存在する水分子の状態により変化する緩和時間を利用したコントラストを描出している。これが FLAIR (fluid-attenuated inversion recovery) 画像をふくめた、 T_1 強調画像、 T_2 強調画像などの臨床画像である。このような緩和時間の利用をベースとした画像が通常臨床現場で利用されているのだが、信号に影響を与える原理を理解することにより、更

なる別の生体情報を検出することが可能になる。これらの情報は、発達をはじめとする小児特有の変化を観察する可能性を秘めている。

今回、発達にともなう様々な変化に注目し、その変化を MRI 装置にて測定・観察することにより、小児科臨床で求められている発達に対するアプローチの可能性につき検討した。

Diffusion Tensor Imaging と発達

発達にともなう変化の一つに白質の髄鞘化があげられる。髄鞘化の進行過程は、脳内の部位によりことなることは Yakovlev により報告されており¹⁾、たとえば、錐体路や視放線の髄鞘化は生後すみやかに進行し 1 歳までには完成するが、一方で、皮質内連合、とくに前頭葉においては思春期以降も進行する。このような発達の指標につながる髄鞘化の過程を評価するためには、MRI は有効な測定手段といえる。白質の髄鞘化をはじめとする発達によりひきおこされる微細構造や機能の変化は、水分子の動態に影響を与えることが予想され、この現象は水分子の“見かけの拡散”の変化として Diffusion Tensor Imaging (DTI) で定量的に観察できる^{2)~4)}。

Fig. 1 は、小児群 (10 歳以下) と若年成人群 (18 歳以上) の 2 群間の固有値を比較した結果である。それぞれの固有値は錐体路では変化はみとめないが、前頭葉では不等方性の指標の一つである Fractional Anisotropy (FA) は増加するにもかかわらず年齢と共にすべての固有値が低下する。発達にともなう髄鞘化の進行とともに、水分子の拡散は制限されるが、軸索方向の拡散は活発に繰り返される軸索流などの影響で、観察される第一固有値 (λ_1) の低下は、それ以外の固有値 (λ_2, λ_3) にくらべて小さいことが示されている⁵⁾。このよ

¹⁾ 新潟大学脳研究所統合脳機能研究センター [〒 951-8585 新潟県新潟市中央区旭町通 1 番町 757]
(受付日：2013 年 5 月 30 日)

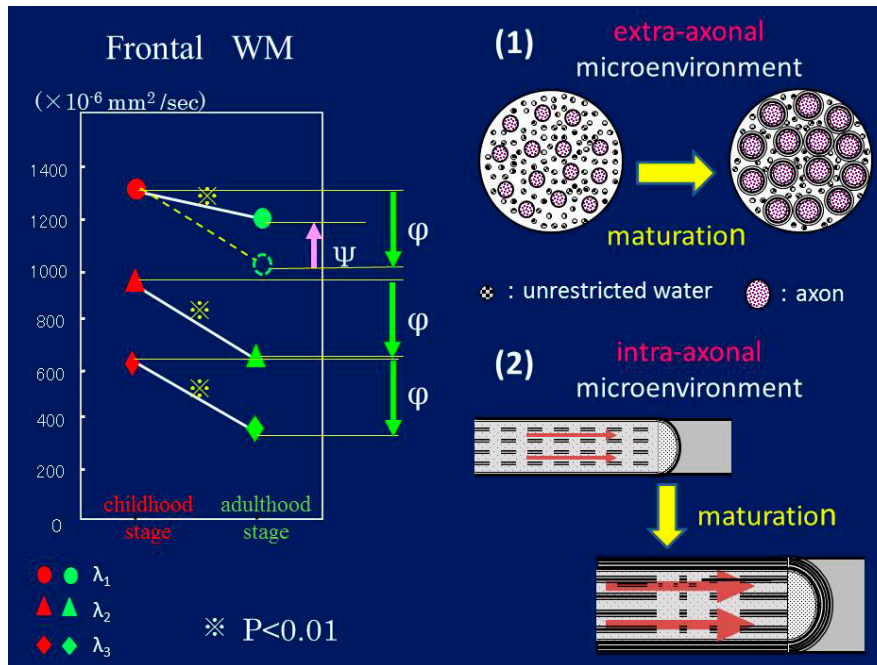


Fig. 1 Summary of Diffusion Tensor Imaging.

Schematic illustration showing micro-environmental alterations during myelination period and relationship to characteristic changes in eigenvalue. Maturation changes result in (1) decline in free extra axonal water; and (2) increase in axoplasmic flow. While all eigenvalues decline according to the decline in free extra-axonal water (Φ), the largest eigenvalue show fractional increase due to increase in axoplasmic flow (Ψ). These individual changes in eigenvalues introduce a decrease in Tr and increase in FA.

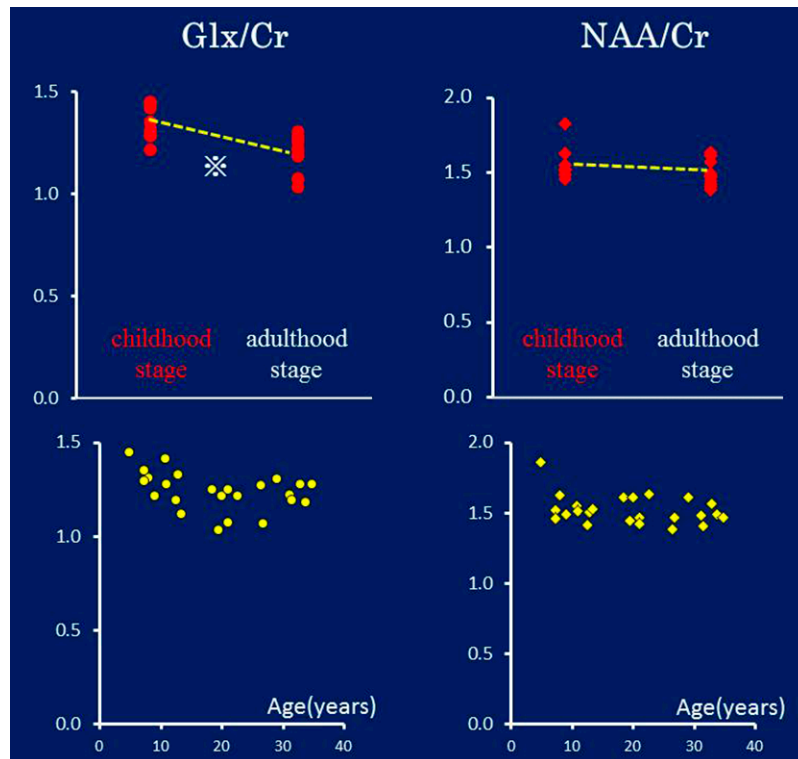


Fig. 2 Summary of ^1H -MR Spectroscopy.

Glx/Cr is significantly lower in the young adulthood stage compared with the childhood stage in frontal cortex ($p < 0.05$). NAA/Cr is not associated with any significant differences between two age groups.

うに DTI をもちいて検出された固有値の変化は、髄鞘化をはじめとした発達にともなう微細な構造の変化を反映していることを示唆している。

¹H-MR Spectroscopy と発達

ヒトの脳は小児期から成人期まで続くシナプスによる神経回路網の再編を通じて情報処理機能を構築する。脳の緻密な神経回路は、シナプスを生成したり不要なシナプスを取り除いたり (刈り込み) することで完成するのだが、幼児期以降は発達にともないシナプス密度が低下することが観察されている⁶⁾。この変化を生体で直接観察することは困難であるが、神経回路網の再編にともなうシナプス数 (密度) や神経細胞の変化は、シナプス周辺部に存在する神経伝導物質に影響をあたえることが示唆されることから、シナプス末端に豊富に存在する主要な興奮性神経伝達物質であるグルタミン酸 (Glu) を観察することが間接的な評価につながると考えられる。生体脳にて非侵襲的に Glu を観察可能な撮像方法が ¹H-MR Spectroscopy (MRS) である⁷⁾。MRS で観察される代謝物は、Glu 以外にも、神経細胞に特異的に存在するアミノ酸である N-acetylaspartate (NAA)、コリン化合物 (Cho)、クレアチン (Cr) などが挙げられ、虚血性脳血管障害や脳腫瘍など様々な疾患に対して臨床応用されている⁸⁾⁹⁾。

Fig. 2 は、前頭葉皮質の Glu/Cr、および NAA/Cr を測定し、小児群と若年成人群を比較した結果である。乳時期の脳成熟に関する研究でもちいられることの多い NAA に関しては 2 群間で変化はみとめられなかったが、Glu は小児群にくらべて成人群では優位に低下しており、発達にともない Glu が低下することが示された¹⁰⁾。この低下は神経回路網が成熟する過程、すなわち、シナプス密度の低下などの生理学的変化と矛盾せず、発達による変化を反映していることが示唆される。

まとめ

今回、MRI が発達に対するアプローチとして、DTI で髄鞘化を MRS でシナプス密度を反映した変化を評価可能であることを示した。これらの方法をもちいることにより、発達に対する客観的な評価のみならず、今まで困難であった様々な発達異常に関するメカニズムを解明することに応用できる

と考えられる。

さらに MRI は 3.0 T の高磁場装置から更なる可能性を求めて 7.0 T といった超高磁場の装置へと発展してきている。超高磁場 MRI 装置は空間分解能をマイクロの単位まで高め、MRS に関しても、グルタミン酸 (Glu) やグルタミン (Gln) のみならず抑制性神経伝達物質である γ -アミノ酪酸 (GABA) も同時に測定可能になり、さらなる詳細な検討が小児の脳発達の客観的な評価につながることを期待される。

※本論文に関連し、開示すべき COI 状態にある企業、組織、団体はいずれもありません。

文 献

- 1) Yakovlev P. Regional development of the brain in early life. Oxford: Blackwell Scientific; p. 967.
- 2) Suzuki Y, Matsuzawa H, Kwee IL, et al. Absolute eigenvalue diffusion tensor analysis for human brain maturation. NMR Biomed 2003;16:257-260.
- 3) 鈴木雄治, 松澤 等, 中田 力. 拡散テンソル画像の有用性・中枢伝導路の画像. 柳澤信夫, 篠原幸人, 岩田 誠, 清水輝夫, 寺本 明, 編. Annual Review 神経. 東京: 中外医学社; 2009. p. 42-50.
- 4) Yamada K, Matsuzawa H, Uchiyama M, et al. Brain developmental abnormalities in Prader-Willi syndrome detected by diffusion tensor imaging. Pediatrics 2006;118:e442-448.
- 5) Suzuki Y, Matsuzawa H, Nakada T. Feasibility study of single region lambda chart analysis for pyramidal tract physiology. J Neurol 2003;250:1185-1189.
- 6) Huttenlocher PR, Dabholkar AS. Regional differences in synaptogenesis in human cerebral cortex. J Comp Neurol 1997;387:167-178.
- 7) Ohkubo M, Kimura T, Matsuzawa H, et al. Evaluation of efficacy of an automated single-voxel proton MRS algorithm on a 3T system. Magn Reson Med Sci 2002;1:121-124.
- 8) Kimura T, Ohkubo M, Igarashi H, et al. Increase in glutamate as a sensitive indicator of extracellular matrix integrity in peritumoral edema: a 3.0-tesla proton magnetic resonance spectroscopy study. J Neurosurg 2007;106:609-613.
- 9) 五十嵐博伸. Tissue Clock Measurement Device としたの MRS. 臨床神経 2011;51:1178-1181.
- 10) 清水満美. 3.0T 1H—Magnetic Resonance Spectroscopy をもちいた小児期および若年成人期における大脳皮質 glutamate の解析. 新潟医学会誌 2011;125:547-552.

Abstract**In-vivo analysis for human brain maturation using MRI**Yuji Suzuki, M.D., Ph.D.¹⁾¹⁾Center for Integrated Human Brain Science, Brain Research Institute, University of Niigata

The evaluation of human brain maturation in vivo is a significant problem for pediatric neurologists. MRI, especially Diffusion Tensor Imaging (DTI) and ¹H-MR Spectroscopy (MRS), can be a powerful method to solve this problem.

A decrease in three eigenvalues ($\Delta\lambda_1 < \Delta\lambda_2 \doteq \Delta\lambda_3$) and an increase in Fractional Anisotropy, as a function of brain maturation, was identified in the frontal and parietal white matter using DTI, which is a non-invasive imaging technique capable of providing a quantitative view of neural fibers and micro-environmental alterations during the myelination period.

MRS, a powerful technique capable non-invasively quantifying N-acetyl-aspartate (NAA), a marker for neurons, glutamate (Glu), an excitatory neurotransmitter, and creatine (Cr), revealed a decrease in the Glu/Cr ratio, but found no changes to the NAA/Cr ratio with maturational changes in brain networks, such as a decrease in cortical synaptic density (refinement).

Therefore, we suggest these two MRI techniques, DTI and MRS, can be used to provide direct, non-invasive information on brain maturation in vivo, which we believe will help elucidate the pathophysiology behind neurodevelopmental disorders that disrupt normal brain maturation.

(Clin Neurol 2013;53:1100-1103)

Key words: brain maturation, Diffusion Tensor Imaging, 1H-MR spectroscopy, glutamate, eigenvalue
