症例報告

髄膜刺激徴候，髄液異常を呈したレジオネラ感染の1例

長谷川樹里[1)]*　堀川　智史[1)2)]　遠藤　一博[1)]

要旨：症例は60歳の男性である．発熱と意識障害にて受診し，髄膜刺激徴候をみとめた．髄液検査で軽度の細胞数増多と蛋白上昇をみとめたが，低Na血症，肝機能障害，CKの上昇の血液検査所見と尿中レジオネラ抗原陽性でありレジオネラ感染症と診断し，抗生剤投与を開始した．胸部CTで左下葉背側に浸潤影をみとめ，肺胞洗浄液からレジオネラ菌が検出されたが，髄液のレジオネラ菌培養，PCR法は陰性であった．以上からレジオネラ菌感染にともなう中枢神経症状の原因として同菌の直接浸潤の可能性は低く，髄液IgG indexが高値であり免疫学的機序の関与が考えられた．レジオネラ肺炎でも髄膜脳炎様症状を呈することがあり，注意を要する．

（臨床神経 2013;53:526-530）
Key words：レジオネラ感染症，髄膜刺激徴候，髄液異常，IgG index高値

はじめに

レジオネラ感染症には，咳・発熱・倦怠感などの症状で数日で自然軽快するポンティアック熱と，肺炎をきたし多彩な症状を示すレジオネラ肺炎の二つの病型がある．とくにレジオネラ肺炎では咳，発熱，呼吸困難感，筋肉痛といった症状のほか，下痢，嘔気などの消化器症状，頭痛，意識障害などの神経症状をみとめることが多い[1)]．また重症度もさまざまであり，重症呼吸不全，多臓器不全を合併し重症化することも多いため，早期の的確な診断と治療が重要となる[2)]．

今回われわれは，呼吸器症状が前面に出ず髄膜脳炎様症状が主症状であり，髄液異常をきたしたレジオネラ感染を経験したので報告する．

症　例

症例：60歳男性

主訴：発熱，意識レベル低下

既往歴：特記事項無し，健診歴なし．

家族歴：特記事項無し．

生活歴：喫煙：20本/日×40年，飲酒：缶ビール350 ml×6缶/日．

最近の海外渡航歴なし，温泉・銭湯入湯歴なし．

現病歴：入院5日前の夕方から最高40°Cの発熱をみとめた．咳･痰，鼻汁，咽頭痛，腹部症状などはみとめなかった．臥床傾向にあり歩行は可能であったが，入院前日からの意識レベル低下をみとめ，食事も摂取不能となり，2011年10月某日（第1病日）に当院に救急搬送となった．

入院時現症：身長：150 cm，体重：55 kg，体温：37.9°C，血圧：100/76 mmHg，脈拍：105回/分，酸素飽和度：97%（室内気），呼吸数：36回/分．

意識レベルはJapan Coma Scale: II-20～30と低下あり，発語はみとめられたが，従命は部分的にのみ可能であった．不穏などの精神症状はみとめられなかった．軽度の項部硬直とjolt accentuation，Kernig徴候をみとめた．その他，一般身体所見では呼吸音を含め異常所見はみとめなかった．神経学的所見では診察可能なかぎりにおいて，脳神経系には異常所見なく，顕著な運動・感覚障害をみとめなかった．協調運動系は評価困難であり，反射系では四肢深部腱反射は正常で，強制把握反射をみとめたが他の病的反射はみとめず，自律神経障害もみとめなかった．

検査所見：一般血液学的所見は血算正常（白血球7,600/μl），凝固系は正常，血液生化学では，Na 125 mEq/l，K 2.6 mEq/l，Cl 94 mEq/l，AST 329 IU/l，ALT 378 IU/l，LDH 877 IU/l，ALP 414 IU/l，γ-GTP 195 IU/l，ch-E 241 IU/l，T-BIL 1.1 mg/dl，CK 2,167 IU/l，BUN 19 mg/dl，Cr 1.05 mg/dl，血糖139 mg/dl，HbA1c (NGSP) 5.8%，CRP 25.12 mg/dl，血沈（1時間値）36 mmであり，電解質異常，肝胆道系酵素の上昇，軽度腎機能障害，CK上昇と炎症反応上昇をみとめた．血液ガス検査ではpH 7.523，$PaCO_2$ 19.4 mmHg，PaO_2 70.1 mmHg，HCO_3 15.6 mEq/l，base excess –3.0，乳酸0.9 mmol/lであり，呼吸性アルカローシスおよび代謝性代償をみとめた．髄液検査では，初圧145 mmH_2O，細胞数12/μl（単核球28%，多形核球72%），蛋白85　mg/dl，糖76 mg/dl，IgG 11.5 mg/dl，IgG index 0.948と細胞数・蛋白の上昇，IgG index高値をみとめ，グラム染色・墨汁染色・抗

*Corresponding author: 社会医療法人豊見城中央病院神経内科〔〒901-0243　沖縄県豊見城市字上田25番地〕
1) 社会医療法人豊見城中央病院神経内科
2) 久留米大学医学部精神神経学講座
（受付日：2012年11月13日）

酸菌染色はいずれも陰性，抗酸菌･細菌培養は陰性であった．なお，低 Na 血症に関しては，血清浸透圧 255 mOsm，尿浸透圧 819 mOsm であり SIADH は否定的と考えた．

胸部単純 X 線写真（Fig. 1）では左下肺野に若干の透過性低下をみとめた．胸部 CT（Fig. 2）では左下葉背側に浸潤影と軽度の胸水貯留をみとめた．頭部 CT（Fig. 3）では左前頭部の硬膜下，くも膜下腔の一部に軽微な高吸収域をみとめ，頭部造影 MRI（Fig. 3）では T_2 強調画像および FLAIR 画像で同部位に高信号域をみとめ，硬膜下および，くも膜下出血の存在がうたがわれた．その他，造影画像をふくめ異常所見をみとめなかった．

臨床経過：発熱，意識障害，髄膜刺激徴候，前頭葉症状の臨床症状と，髄液検査で多核球優位の細胞数増多，蛋白上昇をみとめたため，初診時には細菌性・ウイルス性髄膜炎，脳炎が否定できず，アンピシリン 12 g/day，バンコマイシン 2 g/day，セフトリアキソン 4 g/day，アシクロビル 1,500 mg/day の点滴治療を開始した．しかし呼吸器症状はみとめなかったが，電解質異常，肝胆道系酵素と CK 上昇と炎症反応上昇と胸部 X 線写真の所見よりレジオネラ肺炎の可能性を考え，尿中レジオネラ抗原を検査し陽性であった．レジオネラ肺炎と診断し，第 2 病日目よりレボフロキサシン（LVFX）500 mg/day の点滴治療を開始し，胸部 CT，気管支鏡検査をおこなった．後日，気管支肺胞洗浄液の培養検査からも *Legionella pneumophila* が検出された．

LVFX 投与により，第 4 病日目には髄膜刺激徴候・意識障害，強制把握反射は徐々に改善し，第 8 病日から解熱をみとめた．当初頭部 CT でみとめた左前頭部の硬膜下・クモ膜下出血はフォローアップでは消失しており，髄液検査では IgG 9.1 mg/d*l*，IgG index 0.428 と低下し，中枢神経内での免疫グロブリン産生も改善していると考えられた．LVFX の投与を 14 日間おこない全身状態良好であったため，第 20 病日に独歩退院となった．後日，気管支肺胞洗浄液からレジオネラ菌が検出されたが，髄液のレジオネラ培養および PCR 法は陰性であった．

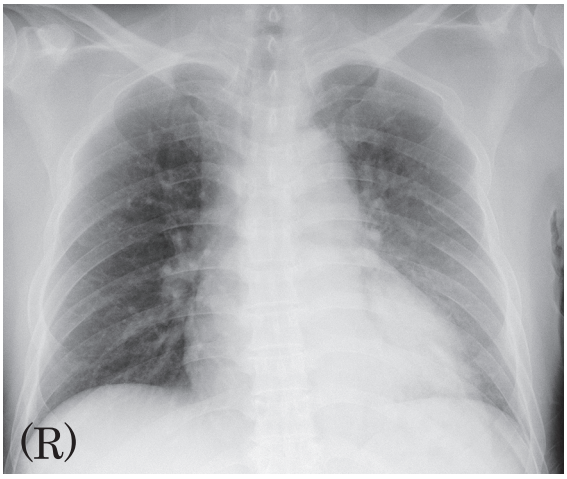

Fig. 1　A chest roentgenogram on admission.
A chest roentgenogram on admission day showed decreased radiolucency of the left lower lung field.

考　察

レジオネラ属菌は河川，土壌などの自然界に広く分布しているブドウ糖非発酵グラム陰性桿菌である．レジオネラ属菌は 40 菌以上がみつかっているが，この中でもっとも病原性が強いのは *Legionella pneumophila* であり 16 の血清群がある．うちレジオネラ肺炎の原因では血清群 1 が 80％以上ともっとも多く，血清群 1 のみで尿中レジオネラ抗原が陽性となる．

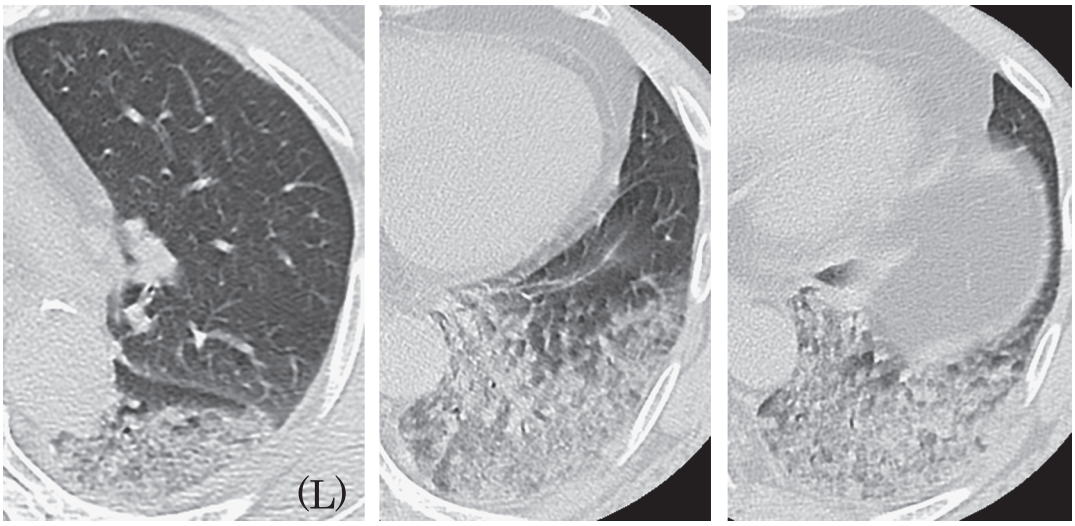

Fig. 2　Chest CT scan images obtained during the clinical course.
A chest CT scan images showed consolidation in the left lower lobe.

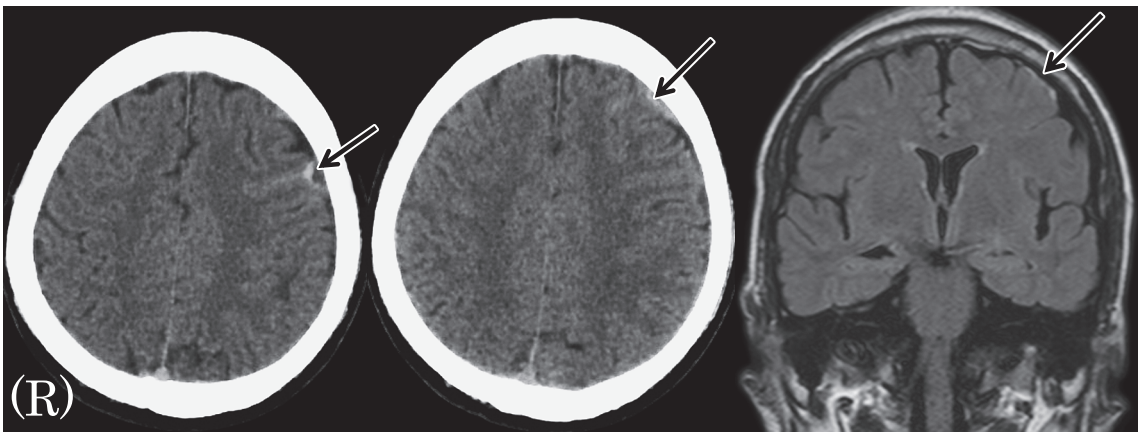

Fig. 3　Head CT and MRI images on admission.
His head CT and coronal FLAIR MRI images showed subdural and subarachnoid hemorrhage (arrow) in left frontal region.

通常の血液寒天培地やチョコレート寒天培地には発育せず，分離培養には特殊なBCYE-α（buffered charcoal yeast extract medium）寒天培地が必要である．レジオネラ属菌はアメーバなどの原虫や藻類の中で分裂・増殖するため，様々な環境での生育が可能である．感染の多くはレジオネラ菌で汚染された水系からエアロゾルが発生し，これを感受性のある宿主が吸引しておこる[3]．確定診断には①検体からの菌の分離・培養，②血清抗体価測定，③尿中抗原検出（感度0.74，特異度0.991）[4]，④PCR法による遺伝子診断でおこなわれるが，複数の検査法で検出されることはむしろまれであり，一つの検査法で陰性であっても複数の検査法を併用する必要がある[5]．本例ではレジオネラ尿中抗原陽性，およびBALFからのレジオネラ菌分離により診断が確定した．

レジオネラ肺炎における神経症状であるが，Johnsonらの912例のレビューの報告では神経症状の合併率は40～50％である．その内訳は，意識障害（29.6％），頭痛（28.7％），失調・歩行障害（3.6％），構音障害または失語（2.1％），幻覚（2.1％），脱力･不全麻痺（1.5％），末梢神経障害（1.3％），記憶障害（1.3％），項部硬直（1.1％）であった．85例で髄液検査が実施されており，24.7％で蛋白増加（51～106 mg/dl）や細胞数上昇（多形核球1～874/mm^3，単核球21～292/mm^3）の異常をみとめている[6]．

レジオネラ肺炎において神経症状をきたす機序としては，①菌体の直接浸潤，②免疫学的機序，③菌体の産生する毒素による機序が考えられている．菌体の直接浸潤についてであるが，Weisenburgerらのレジオネラ肺炎23例の剖検例では肺外臓器への直接浸潤が27％でみとめられた．膵（25％），骨髄（13％），腎（4.5％）でみとめられ，血行性の浸潤が考えられた．一方で肺門リンパ節（44％）への浸潤もみとめており，リンパ行性の浸潤の機序も考えられた．肝・脳に関しては直接浸潤をみとめなかった[7]．またレジオネラ肺炎の中枢神経系の183例の剖検報告では，レジオネラ菌が中枢神経系に直接浸潤していたのはわずかに2例のみであった[6]．本症例では血液培養は陰性で，かつ髄液でのレジオネラ菌の培養・PCR法も陰性であり，菌体の中枢神経系への直接浸潤は否定的と考えられた．

免疫学的機序によるものには，レジオネラ肺炎の2～3週間後に急性散在性脳脊髄炎を発症した報告[8)～10)]がある．神経障害部位が多彩で，レジオネラ菌の抗原と特定の神経組織が交差反応をおこす可能性は低いとも考えられている[11]が，本症例では髄液IgG indexの上昇があり臨床経過の改善とIgG indexの改善が相関しており，同機序の関与の可能性が考えられた．

毒素による機序に関しては，現在までレジオネラ菌が産生する神経毒素は同定されていないが，レジオネラ菌が産生するプロテアーゼは菌体陰性部位でも出血性肺炎をひきおこし[12]，何らかのエンドトキシン様の物質により肺炎同様に神経症状が惹起される可能性が示唆されている[11)13)～15)]．本症例では脳表の出血性病変をみとめたが，中枢神経系では何らかの毒素による出血性病変の報告はなく，転倒による外傷性出血の可能性も考えられた．

また，近年レジオネラ肺炎患者における神経画像所見の報告が散見される．頭部MRIでの可逆性脳梁膨大部病変を有する脳炎・脳症（clinically mild encephalitis/encephalopathy with a reversible splenial lesion; MERS）の報告[16)～18)]や，頭部MRIでは脳梁膨大部病変のみであるがSPECTで小脳・前頭葉の一過性の血流低下をみとめた報告[19]，辺縁系脳炎でみとめるような側頭葉内側・外包・前障に頭部MRIでの異常をみとめた報告[20]がある．これまでの画像検査では急性期の所見に対する感度が低かったと考えられ，今後はMRIやSPECT，PETの報告例が増えることでレジオネラ症の神経症状の解明につながると考えられる．

レジオネラ肺炎は市中肺炎では重要な起因菌の一つであり，βラクタム系抗菌薬は無効で　重症化しえるため，いかに早く適切な治療をおこなうかが重要である[2]．レジオネラ肺炎は慢性呼吸器疾患，喫煙，高齢，免疫抑制患者との関連

も報告されているが，リスクのない人や55歳以下の人でも十分おこしうる[21]．非レジオネラ肺炎と比較すると，非レジオネラ肺炎の方が60歳以上の基礎疾患を持っている人で頻度が多く，呼吸器症状が前面に出やすい．レジオネラ肺炎は本例と同様に中年男性で飲酒者が多く，また，βラクタム系抗菌薬の使用歴があり，神経症状，消化器症状の症状があり，低Na血症，CK・トランスアミナーゼ・ALP・Crの上昇などの検査異常が特徴的で[22)23]，これらの所見からまずうたがうことが重要である．

呼吸器症状が前面に出ずに，髄膜刺激徴候，髄液異常を呈し髄膜脳炎様症状が症状の主体であったレジオネラ感染の1例を経験した．胸部X線写真で軽度の変化のみであったが，低Na血症，肝胆道系酵素・CK上昇をみとめており，レジオネラ尿中抗原が陽性であったため，早期に診断，治療しえた．本症は死亡率の高い疾患であり，早期の診断・治療が重要となり，髄膜脳炎様症状をきたすレジオネラ肺炎があることも考慮すべきと考えられた．

本報告の要旨は，第197回日本神経学会九州地方会で発表し，会長推薦演題に選ばれた．

謝辞：髄液レジオネラPCR検査を実施していただいた川崎医科大学病院　総合内科学　宮下修行先生に深謝いたします．

※本論文に関連し，開示すべきCOI状態にある企業，組織団体はいずれもありません．

文　献

1）Mulazimoglu L, Yu VL. Can Legionnaires disease be diagnosed by clinical criteria? A critical review. Chest 2001;120:1049-1053.
2）Heath CH, Grove DI, Looke DFM. Delay in appropriate therapy of Legionella pneumonia associated with increased mortality. Eur J Clin Microbiol Infect Dis 1996;15:286-290.
3）古谷信彦，舘田一博．レジオネラ―病院感染を起こす代表的な微生物（感染経路と病原性）．環境感染 2000;15:46-48.
4）Shimada T, Noguchi Y, Jackson JL, et al. Systematic review and metaanalysis—urinary antigen tests for Legionellosis. Chest 2009;136:1576-1585.
5）中村博幸，柳生久永，土田文宏ら．循環式給湯方式公衆浴場が原因と考えられた本邦で最大のレジオネラ症の集団発生―肺炎型の臨床所見―．日呼吸会誌 2003;41:325-330.
6）Johnson JD, Raff MJ, Van Arsdall JA. Neurologic manifestations of Legionnaires' disease. Medicine (Baltmore) 1984;63:303-310.
7）Weisenburger DD, Helms CM, Renner ED. Sporadic Legionnaires' disease—a pathologic study of 23 fatal cases. Arch Pathol Lab Med 1981;105:130-137.
8）Spieker S, Petersen D, Rolfs A, et al. Acute disseminated encephalomyelitis following pontiac fever. Eur Neurol 1998; 40:169-172.
9）Sommer JB, Erbguth FJ, Neundörfer B. Acute disseminated encephalomyelitis following Legionella pneumophila Infection. Eur Neurol 2000;44:182-184.
10）de Lau LM, Siepman DA, Remmers MJ, et al. Acute disseminating encephalomyelitis following Legionnaires disease. Arch Neurol 2010;67:623-626.
11）Weir AI, Bone I, Kennedy DH. Neurological involvement in legionellosis. J Neurol Neurosurg Psychiatry 1982;45:603-608.
12）Baskerville A, Conlan JW, Ashworth LA, et al. Pulmonary damage caused by a protease from Legionella pneumophila. Br J Exp Pathol 1986;67:527-536.
13）Wong KH, Moss CW, Hochstein DH, et al. "Endotoxicity" of the Legionnaires' disease bacterium. Ann Intern Med 1979; 90:624-627.
14）Fraser RG, Pare JAP, Pare PD, et al. Infectious disease of the lungs, Third edition. Philadelphia: W.B. Saunders; 1989. p. 861-867.
15）Friedman RL, Iglewski BH, Miller RD. Identification of a cytotoxin produced by Legionella peumophila. Infect Immun 1980;29:271-274.
16）Morgan JC, Cavaliere R, Juel VC. Reversible corpus callosum lesion in legionnaires' disease. J Neurol Neurosurg Psychiatry 2004;75:651-654.
17）笠井大嗣，小笠原智彦，冨田ゆうから．頭部MRI上脳梁膨大部に高信号域を認め，神経症状を伴ったレジオネラ肺炎の１例．日呼吸会誌 2009;47:717-722.
18）日比野真，日比美智子，赤澤賢一郎ら．可逆性脳梁膨大部病変に伴う失調症状にステロイド投与が奏効したレジオネラ肺炎の１例．日呼吸会誌 2011;49:651-657.
19）Imai N, Yagi N, Konishi T, et al. Legionnaires' disease with hypoperfusion in the cerebellum and frontal lobe on single photon emission computed tomography. Inter Med 2008;47: 1263-1266.
20）Karim A, Ahmed S, Rossoff LJ. Legionnaire' disease associated with acute encephalitis and arrhythmia. Crit Care Med 2002; 30:1028-1029.
21）Yu VL, Greenberg RN, Zadeikis N, et al. Levofloxacin efficacy in the treatment of community-acquired Legionellosis. Chest 2004;125:2135-2139.
22）Falcó V, de Sevilla TF, Alegre J, et al. Legionella pneumophila—a cause of severe community-acquired pnemonia. Chest 1991;100:1007-1011.
23）Sopena N, Sabrià-Leal M, Pedro-Botet ML, et al. Comparative study of the clinical presentation of Legionella pneumonia and other community-acquired pneumonias. Chest 1998;113:1195-1200.

Abstract

A case of Legionnaires' infection with meningeal irritation and abnormal cerebrospinal fluid

Juri Hasegawa, M.D.[1)], Tomohumi Horikawa, M.D.[1)2)] and Kazuhiro Endo, M.D., Ph.D.[1)]

[1)]Department of Neurology, Tomishiro Central Hospital
[2)]Department of Neuropsychiatry, Kurume University School of Medicine

A 60-year-old man was admitted to our hospital because of fever and mental status change. Neurological examination showed meningeal irritation and frontal sign. Cerebrospinal fluid (CSF) examination showed mild pleocytosis and elevated protein. Laboratory findings showed hyponatremia, elevated liver enzymes and creatine phosphokinase, and positive *Legionella pneumophila* antigen in urine. The chest computed tomographic scans showed consolidation in the left lower lobe lung. We diagnosed Legionnaires' pneumonia and started treatment with levofloxacin. *Legionella pneumophila* was isolated from culture of the bronchoalveolar lavage fluid, but *Legionella* culture and polymerase chain reaction in CSF were negative. We hypothesize that *Legionella pneumophila* could produce nerological symptoms by immune-mediated mechanism associated with elevated IgG index. The neurologist should recognize the presence of the meningo-encephalitis associated with Legionnaires' pneumonia lacking remarkable pulmonary symptoms.

(Clin Neurol 2013;53:526-530)

Key words: *Legionella* pneumonia, meningeal irritation, abnormal cerebrospinal fluid, elevated IgG index