原　著

原因不明のまま治療開始した頭蓋底病変の予後
～多発性脳神経障害を呈した感染症を中心に～

松村　晃寛[1)]*　今井　富裕[1)]　齊藤　正樹[1)]　久原　真[1)]　下濱　俊[1)]

要旨：過去12年間に当施設で経験した頭蓋底病変による多発性脳神経障害患者19例を感染症群11例と非感染症群8例に分類し，患者背景，臨床経過，検査所見，治療反応性について比較検討した．糖尿病などの易感染状態や耳鼻科領域感染症が背景にある患者では炎症反応・真菌マーカーの有無にかかわらず真菌感染の可能性を考慮すべきであり，診断確定が困難なばあいは抗真菌剤による診断的治療が必要であった．頭部Gd造影MRIは病変の描出に有用だが，質的診断には注意を要した．抗真菌剤は病歴，合併症，薬剤過敏性，髄膜浸潤の有無などの検討から選択され，早期から適切な抗真菌剤の投与を開始することによって予後の改善が期待できた．

（臨床神経 2013;53:9-18）
Key words：頭蓋底病変，脳神経障害，感染症，抗真菌剤，診断的治療

はじめに

頭蓋底病変による多発性脳神経障害は病変の局在によって症状の組み合わせがことなり，眼窩尖端症候群，海綿静脈洞症候群，頸静脈孔症候群などを呈する．責任病変は感染性，炎症性，腫瘍性など多岐にわたり，それぞれ治療方針がことなるため，局在診断と病理学的診断を並行して進める必要がある．しかし，実際には病理学的な確定診断が困難で原因不明のまま誤った治療がおこなわれ，不幸な転帰をたどった報告例が散見される．本稿では，過去12年間に経験した頭蓋底病変による多発性脳神経障害患者を最終診断から感染症群と非感染症群に分類し，患者背景，臨床経過，治療反応性などについて比較検討した．本研究は本学倫理委員会の承認を受けている（自主臨床研究24-3）．

対　象

解析対象は1996年8月～2009年4月まで当施設で入院加療した頭蓋底病変による多発性脳神経障害患者19例（男性10例, 女性9例）で, 平均年齢57.9歳（24～79歳）であった．病理生検，脳脊髄液所見，抗真菌薬に対する治療反応性から最終的に感染症と診断した11例（男性6例，女性5例）を感染症群（Table 1）とし，それ以外の8例（男性4例，女性4例）を非感染症群とした（Table 2）．平均年齢は感染症群が61.6歳（47～79歳），非感染症群が52.8歳（24～68歳）であった．

方　法

解析項目は臨床所見，血液・脳脊髄液検査所見，脳MRIを中心とした画像所見，治療経過とし，各項目について感染症群と非感染症群を対比させた．検査データの当院正常値は脳脊髄液細胞数5/mm^{3}以下，脳脊髄液蛋白濃度10～40 mg/d*l*，CRP 0.30 mg/d*l*以下，赤沈（ESR）10 mm（1時間値）以下，血清アミロイドA蛋白（SAA）8.0 μg/m*l*以下，フェリチン120.0 ng/m*l*以下で，それを越えるものを異常とした．CRP, ESR, SAAのいずれかが高値のばあいに炎症反応高値とした．2群間で各項目の分割表分析をおこない，両群を区別する上で感度と特異度の高い項目を明らかにした．さらに予後予測に関しても同様に感度と特異度の高い項目を明らかにし，MRI画像に関しては信号変化と原因疾患の関係を分析した．統計解析ソフトにはJMP統計プログラム（SAS Institute Inc., Cary, NC）をもちいた．

結　果

1）臨床所見

感染症群では9例が眼窩尖端症候群，1例が海綿静脈洞症候群，1例が多発性脳神経障害を呈し，基礎疾患として耐糖能異常や中耳炎・副鼻腔炎などの耳鼻科領域感染症を多くみとめた（Table 1）．2例が生検でアスペルギルス症と確定し，2例が脳脊髄液所見などから細菌性髄膜炎と考え，視神経損傷のリスクや全身状態などから生検が困難であった残り7例

*Corresponding author: 札幌医科大学医学部神経内科学講座〔〒060-8543　札幌市中央区南1条西16丁目291番地〕
1) 札幌医科大学医学部神経内科学講座
（受付日：2012年2月18日）

Table 1　Summary of 11 patients in the infectious group.

NO	Age	Sex	Syndrome	Etiology	Biopsy	Past history Background	Meningeal sign	Fever	Light reflex	Use of corticosteroid by previous doctor
1	47	Male	Bil OAS (Lt II III IV V_1 VI, Rt II)	Aspergillus	Defined	Diabetes Sinusitis	(–)	(–)	Disappeared	Used
2	77	Male	Lt OAS (Lt II III IV V_1)	Fungus susp	Not done	Asthma Herpes zoster	(–)	(–)	Disappeared	Not used
3	77	Male	Lt OAS (Lt II V_1)	Aspergillus	Defined	Diabetes	(–)	(–)	Disappeared	Not used
4	54	Male	Lt OAS (Lt II V_1 VI)	Fungus susp	Not done	Diabetes	(–)	(–)	Sluggish	Not used
5	65	Female	Lt OAS (Lt II III V_1 VI)	Candida susp	Not done	Sinusitis IGT	(–)	(–)	Sluggish	Not used
6	73	Female	Lt OAS (Lt II III IV V_1 VI)	Fungus susp	Not done	Sphenoidal aspergillosis	(–)	(–)	Sluggish	Not used
7	47	Male	Lt OAS (Lt III IV V_1)	Fungus susp	Not done	Diabetes Sinusitis	(–)	(–)	Rapid	Not used
8	55	Female	Lt VII VIII IX X XI XII Rt V VII	Aspergillus susp	Not done	Tympanitis with effusion	(–)	(–)	Rapid	Used
9	55	Female	Rt CSS (Rt III IV V_1 V_2 VI)	Bacteria susp	Not done	Tympanitis susp	(+)	(+)	Rapid	Not used
10	79	Female	Lt OAS (Lt II III IV V_1 VI), Bil VIII	Aspergillus susp	Not done	Tongue cancer Esophageal cancer	(–)	(–)	Sluggish	Not used
11	49	Male	Lt OAS (Lt II III IV VI), Bil VII	Bacteria susp (Aspergillus mixed susp)	Suspicious	Sinusitis	(+)	(+)	Disappeared	Used

OAS = Orbital apex syndrome, Roman numerals at "Syndrome" = Impaired cranial nerves, CSS = Cavernous sinus syndrome, IGT = Impaired glcose tolerance

Table 2　Summary of 8 patients in the noninfectious group.

NO	Age	Sex	Syndrome	Etiology	Past history Background	Meningeal sign	Fever	Light reflex	Localization of lesion on neuroimaging	Low signal on T_2WI	Enhanced MRI findings
1	68	Female	Rt VII, Lt IX X	Wegener's granulomatosis susp	Hypertension	(–)	(–)	Rapid	From bilateral middle ear to jugular foramen and carotid canal	(+)	Enhanced
2	55	Male	Lt III IV V_1 V_2	Carotid-cavernous sinus fistula	Hypertension	(–)	(–)	Sluggish	Left cavernous sinus	(+)	Enhanced
3	52	Female	Lt VI, Rt VII	Sarcoidosis	Uveitis	(–)	(–)	Rapid	From left cavernous sinus to anterior cranial fossa on CT	Not done	Not done
4	24	Male	Lt OAS (Lt II III IV V_1 VI)	Osteosarcoma	Retinoblastoma Sinusitis	(–)	(–)	Sluggish	From left orbital apex to superior orbital fissure and cavernous sinus Osteosclerosis and osteoclastic image on CT	(+)	Enhanced
5	59	Female	Rt XII	Bone metastases from lung cancer	Dysentery Typhoid	(–)	(–)	Rapid	Right posterior cranial fossa and hypoglossal canal	(+)	Enhanced
6	47	Male	Lt III IV V_1 VI Rt VI	Idiopathic hypertrophic pachymeningitis	Sinusitis	(–)	(–)	Rapid	Hypertrophic lesion from left tentorium to cavernous sinus	(+)	Enhanced
7	55	Female	Rt V_1 VI	Idiopathic hypertrophic pachymeningitis	Rt IV palsy Rt VII palsy	(–)	(–)	Rapid	Mass lesion at right cavernoussinus spread to optic chiasma and right internal auditory meatus	(–)	Enhanced
8	62	Male	Rt OAS (Rt II III IV V_1 VI) Rt VII Rt OIP	Idiopathic hypertrophic pachymeningitis	Diabetes Rt TMJ Rt mastoiditis	(–)	(–)	Sluggish	Hypertrophic lesion at right cavernous sinus and bottom of right temporal lobe Hypertrophy of right extraocular muscle	(–)	Enhanced

OAS = Orbital apex syndrome, Roman numerals at "Syndrome" = Impaired cranial nerves, OIP = Orbital inflammatory pseudotumor, TMJ = Temporomandibular joint disorder

Table 3　Summary of laboratory data in the infectious group.

NO	CSF Cell (/mm^3), Protein · Sugar (mg/d*l*), Cl (mEq/*l*)	CSF Ig (mg/d*l*)	IgG index	CSF culture	CRP (mg/d*l*), ESR (mm (1 hr))	Ferritin (ng/m*l*)	Blood sugar (mg/d*l*), GA · HbA1c (%)	Markers for fungal infections
1	Cell 4 (P:2, M:2), Protein 46, Sugar 128, Cl 117	IgG 5.8 IgA 1.1	0.697	Not done	CRP<0.30 ESR 64	Not done	FBS: 139 HbA1c: 12.3	Not done
2	Cell 5 (P:1, M:4), Protein 43, Sugar 56, Cl 128	IgG 7.0 IgA 1.1	0.496	(–)	CRP 3.26 ESR 81	Not done	FBS: 81 HbA1c: 5.4	Aspergillus Ag: (–), β-DG: (–), Cryptococcus Ag: (–)
3	Not done	Not done	Not done	Not done	CRP<0.10 ESR 7	312.2	Casual blood sugar: 295, GA: 25.1	Aspergillus Ag: (–), β-DG: (–)
4	Cell 1 (P:0, M:1), Protein 31, Sugar 60, Cl 122	IgG 3.2 IgA 0.9	0.455	(–)	CRP 5.60 ESR 91	265.1	HbA1c: 6.6 GA: 20.0	Aspergillus Ag: (–), β-DG: (–), Cryptococcus Ag: (–)
5	Cell 1 (P:0, M:1), Protein 35, Sugar 72, Cl 126	IgG 3.5 IgA<0.6 IgM<0.4	0.442	(–)	CRP<0.10 ESR 19	Not done	FBS: 135 HbA1c: 6.2	Aspergillus Ag: (–), β-DG: (–), Cryptococcus Ag: (–), D-arabinitol: 2.5 (Cr correction value)
6	Cell 0 (P:0, M:0), Protein 57, Sugar 58, Cl 126	IgG 5.6 IgA<0.6 IgM<0.4	0.402	(–)	CRP<0.10 ESR 16	138.0	FBS: 103 HbA1c: 5.5	Aspergillus Ag: (–), β-DG: (–), Cryptococcus Ag: (–), D-arabinitol: (–)
7	Cell 2 (P:0, M:2), Protein 45, Sugar 85, Cl 124	IgG 4.0 IgA 0.8 IgM<0.4	0.546	(–)	CRP<0.10 ESR 6	1923.0	HbA1c: 7.5 GA: 22.0	Aspergillus Ag: (–), β-DG: (–), Cryptococcus Ag: (–), D-arabinitol: (–)
8	Cell 7 (P:1, M:6), Protein 45, Sugar 57, Cl 123	IgG 6.8 IgA 0.8 IgM<0.4	0.863	(–)	CRP 0.25 ESR 45	723.7	FBS: 98 HbA1c: 5.5	Aspergillus Ag: 0.50 CO.Index, β-DG:(–), Cryptococcus Ag: (–), D-arabinitol: (–)
9	Cell 1803 (P:1184, M:619), Protein 103, Sugar 50, Cl 113	IgG 9.6 IgA 2.1 IgM 0.6	1.041	(–)	CRP 9.60 ESR 69	Not done	Casual blood sugar: 130, HbA1c: 5.6	Aspergillus Ag: (–), β-DG: (–), Cryptococcus Ag: (–), D-arabinitol: (–)
10	Cell 4 (P:1, M:3), Protein 37, Sugar 44, Cl 110	IgG 9.4	0.621	(–)	CRP 12.46 ESR 104	Not done	FBS: 94 HbA1c: 5.3	Aspergillus Ag: 3.80 CO.Index, β-DG: (–) Cryptococcus Ag: (–), D-arabinitol: (–)
11	Cell 693 (P:416, M:277), Protein 49, Sugar 79, Cl 113	IgG 16.1	0.995	(–)	CRP 10.64	608.2	Casual blood sugar: 159, HbA1c: 5.4	Aspergillus Ag: (–), β-DG: (–), D-arabinitol: (–)

CSF = Cerebrospinal fluid, "P" at "CSF cell" = Polymorphonuclear leucocyte, "M" at "CSF cell" = Mononuclear leucocyte, Ig = Immunoglobulin, FBS = Fasting blood sugar, GA = Glycoalbumin, "Ag" at "Markers for fungal infections" = Antigen, β-DG = β-D Glucan, Cr = Creatinine

は抗真菌薬の治療反応性から真菌感染症と診断した．非感染症群では眼窩尖端症候群，海綿静脈洞症候群，眼窩偽性腫瘍，多発性脳神経障害が様々な組み合わせで併存した（Table 2）．3 例が特発性肥厚性脳硬膜炎で，ウェジェナー肉芽腫症，海綿静脈洞硬膜動静脈瘻，サルコイドーシス，骨肉腫，肺癌骨転移が各 1 例であった．基礎疾患として耐糖能異常や耳鼻科領域感染症を呈したものは少数であった．

2）検査所見

感染症群の検査所見を Table 3 に示す．細菌感染 2 例はいずれも好中球優位の脳脊髄液細胞増多と脳脊髄液蛋白増加をみとめたが，真菌感染 9 例のうち脳脊髄液細胞増多をみとめたのは 1 例で，蛋白増加をみとめたのは 5 例であった．真菌感染 9 例のうち，CRP 高値は 3 例，赤沈高値を示したのは 7 例であった．フェリチンは施行した 5 例全例で高値であった．血清学的真菌マーカー陽性は 3 例のみで，脳脊髄液培養はいずれも陰性であった．

非感染症群の検査所見を Table 4 に示す．脳脊髄液細胞軽度増多はウェジェナー肉芽腫症やサルコイドーシスで，脳脊髄液蛋白増加はサルコイドーシス，肺癌骨転移例でみとめた．炎症反応高値は骨肉腫例を除く 7 例でみとめた．

3）画像所見

感染症群の画像所見を Table 5 と Fig. 1 に示す．病変は各症候の原因と想定される部位に局在し，多発性脳神経障害例では多発性の病変が頭蓋底に沿って進展していた．真菌感染 9 例のうち 8 例で病変部の T_2 低信号をみとめた．

非感染症群の画像所見を Table 2 に示す．原因疾患が様々であるにもかかわらず，5 例の病変が T_2 低信号を呈した．感染症群・非感染症群ともに造影検査を施行した全例で病変部が造影された．

4）治療経過

感染症群の治療経過を Table 6 に示す．7 例において抗真菌薬としてミカファンギンを選択し，症例 10 を除く 6 例では初回投与から 1 日 300 mg で開始した．この 6 例では平均 2.5 日で治療効果をみとめたが，いずれも途中で効果不十分となり他の抗真菌薬の併用や変更を要した．

非感染症群では，原因疾患が明らかになる前に感染症をうたがった 5 例に対し抗菌治療をおこなったが，いずれも無効であった（Table 4）．症例 6 と症例 8 はステロイドが有効な病態と判断したが，副鼻腔炎や乳突洞炎を合併していたため抗菌薬を併用した．

Table 4 Summary of laboratory data, therapy and clinical course in the noninfectious group.

NO	CSF Cell (/mm^3), Protein (mg/dl),	CSF Ig (mg/dl)	IgG index	CSF culture	CRP (mg/dl) ESR (mm (1 hr)) SAA (μg/ml)	Blood sugar (mg/dl), GA・HbA1c (%)	Markers for fungal infections	Auto-antibody	ACE	Antimicrobial agent and usage period	Effect of antimicrobial agent	Therapy for etiology	Prognosis	Residual disability
1	Cell 8 (P:1, M:7), Protein 39	IgG 5.5 IgA<0.6	0.938	Not done	CRP 3.10 ESR 96	Not done	Not done	P-AN CA: (+)	Normal	Antibiotics 32 days	(–)	Steroid	Unknown	Unknown
2	Not done	Not done	Not done	Not done	CRP 0.67 ESR 15 SAA 28.2	FBS: 107 HbA1c: 4.9	Not done	(–)	Normal	Unused	Unused	Endovascular surgery	Good	Mild diplopia
3	Cell 7 (P:0, M:7), Protein 48	IgG 4.0 IgA 0.7	0.537	Not done	CRP<0.10 ESR 38 SAA 31.1	FBS: 91 GA: 14.4	Not done	(–)	High titer	Unused	Unused	Steroid	Good	Rt VII
4	Cell 0 (P:0, M:0), Protein 33	IgG 2.6 IgA<0.6	0.461	(–)	CRP<0.10 ESR 1 SAA 1.9	FBS: 93 HbA1c: 4.9	Candida Ag: ×2	(–)	Not done	MCFG 11 days	(–)	Unknown for hospital transfer	Unknown	Unknown
5	Cell 1 (P:0, M:1), Protein 48	IgG 3.8 IgA<0.6	Not done	Not done	CRP 13.85 ESR 50 SAA 1441.5	Casual blood sugar: 140	(–)	(–)	Not done	Unused	Unused	Chemotherapy	Unknown	Rt XII
6	Cell 0 (P:0, M:0), Protein 33	IgG 2.0	0.622	(–)	CRP 0.14 ESR 6 SAA 19.5	FBS: 104 HbA1c: 5.3	(–)	(–)	Normal	Antibiotics +MCFG, VRCZ 42 days	(–)	Steroid	Good	(–)
7	Cell 1 (P:0, M:1), Protein 26	IgG 1.9 IgA<0.6	0.463	Not done	CRP<0.10 ESR 4 SAA 19.5	FBS: 79 HbA1c: 5.2	(–)	(–)	Normal	VRCZ 7 days	(–)	Steroid	Good	Diplopia
8	Cell 1 (P:0, M:1), Protein 35	IgG 3.2 IgA 0.8	0.500	(–)	CRP 1.00 ESR 36 SAA 48.7	FBS: 90 HbA1c: 6.2	(–)	(–)	Normal	Antibiotics 2 months	(–)	Steroid	Good	Diplopia

CSF = Cerebrospinal fluid, "P" at "CSF cell" = Polymorphonuclear leucocyte, "M" at "CSF cell" = Mononuclear leucocyte, Ig = Immunoglobulin, SAA = Serum amyloid A, FBS = Fasting blood sugar, GA = Glycoalbumin, MCFG = Micafungin sodium, VRCZ = Voriconazole, Roman numerals at "Residual disability" = Impaired cranial nerves

Table 5 Summary of MRI findings in the infectious group.

NO	Localization of lesions	T_2WI findings	Gadolinium enhancement
1	Mass lesion at left orbital apex	Low and high	Enhanced
2	Swelling lesions and localized hypertrophy of dura mater at left anterior, middle cranial fossa and orbital apex	Low and high	Enhanced
3	Mass lesion at left orbital apex	Low and iso	Enhanced
4	Swelling lesions and localized hypertrophy of dura mater at left orbital apex and cavernous sinus	Iso and high	Enhanced
5	Swelling lesions and localized hypertrophy of dura mater at left orbital apex, superior orbital fissure and cavernous sinus	Low	Enhanced
6	Swelling lesions and localized hypertrophy of dura mater at left orbital apex, superior orbital fissure and cavernous sinus	Low and iso	Enhanced
7	Irregular shaped lesion near left orbital apex	Low and iso	Enhanced
8	Soft tissue lesions at right cavernous sinus, and they infiltrate into right foramen ovale, carotid canal, foramen lacerum, and there are lesions at left cranial base, too	Low and iso	Enhanced
9	Localized swelling and hypertrophy of dura mater from right cavernous sinus to orbital apex, and cerebellar tentorium	Iso	Enhanced
10	Irregular shaped lesion from left orbital apex to cavernous sinus	Low	Enhanced
11	Localized swelling and hypertrophy of dura mater at right cavernous sinus and frontotemporal region	Iso and high	Enhanced

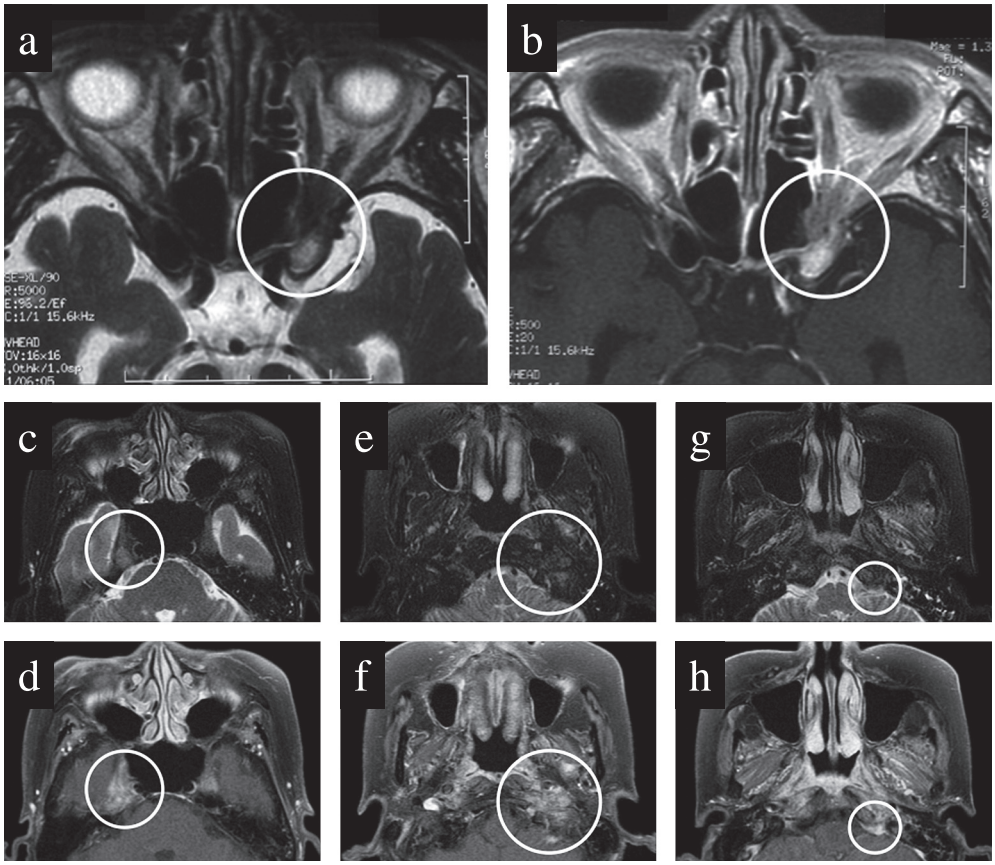

Fig. 1　Brain MRIs of the patients 3 and 8 in the infectious group.

a: T_2 weighted axial image of patient 3. It shows the low and iso-signal intensity mass lesion at the left orbital apex (surrounded by the white circle).

b: Gadolinium enhanced axial image of patient 3. The mass lesion at the left orbital apex shows hyperintense signal (surrounded by the white circle).

c: T_2 weighted axial image of patient 8 at the level of the cavernous sinus. It shows the low and iso-signal intensity lesion at the right cavernous sinus (surrounded by the white circle).

d: Gadolinium enhanced axial image of patient 8 at the level of the cavernous sinus. The soft tissue lesion at the right cavernous sinus shows hyperintense signal (surrounded by the white circle).

e: T_2 weighted axial image of patient 8 at the level of the medulla oblongata and the skull base. It shows the low and iso-signal intensity lesion at the left skull base, but it is unclear (surrounded by the white circle).

f: Gadolinium enhanced axial image of patient 8 at the level of the medulla oblongata and the skull base. The soft tissue lesion at the left skull base shows hyperintense signal clearly (surrounded by the white circle).

g: T_2 weighted axial image of patient 8 at the level of the clivus. It shows the low signal intensity swelling of the left skull base, but it is unclear (surrounded by the white circle).

h: Gadolinium enhanced axial image of patient 8 at the level of the clivus. The lesion at the left skull base shows hyperintense signal clearly (surrounded by the white circle).

5）分割表分析

感染症群と非感染症群の弁別に関して，臨床所見・病歴では「発熱の有 / 無」「髄膜刺激症候の有 / 無」が感度 18.2％，特異度 100％であった．「耐糖能異常の有 / 無」は感度 45.5％，特異度 87.5％，「耳鼻科領域感染症の有 / 無」は感度 63.6％，特異度 62.5％であった．検査所見では「炎症反応正常 / 高値」は感度 81.8％，特異度 12.5％，「脳脊髄液細胞正常 / 増多」は感度 30.0％，特異度 71.4％，「脳脊髄液蛋白正常 / 増加」は感度 70.0％，特異度 71.4％であった．

感染症群のうち「予後不良および後遺障害あり」と「後遺障害なし」の弁別に関して，「耐糖能異常有 / 無」は感度 33.3％，特異度 40.0％，「耳鼻科領域感染症有 / 無」は感度

Table 6　Summary of therapy and clinical course in the infectious group.

NO	Judgement of starting therapy	Effective therapy	Period until the effect of therapy	Period until the symptom being stable	Prognosis	Residual disability	Duration of therapy	Adverse effects of antimicrobial agent
1	Start ITCZ the next day of admission because of diagnossis of aspergillus by previous doctor	ITCZ (max 800 mg/day)	22 days	9 months	Good	Lt II (blindness)	3 years	(–)
2	Start MEPM and F-FLCZ the day of admission because of elevated inflammatory response	MCFG 300 mg/day +ITCZ (max 800 mg/day)	2 days	6 months	Good	Lt II (decimal visual acuity is 0.6)	2 years and 3 months	Mild hepatic dysfunction (ITCZ): spontaneous remission
3	Start MCFG the day of admission because of suspected aspergillus from DM history	MCFG 300 mg/day + ITCZ (max 600 mg/day)	2 days	26 days	Good	Lt II (blindness)	1 year and 4 months	Hepatic dysfunction (ITCZ): remission by reducing ITCZ
4	Start VRCZ 2 days after admission because of suspected fungal infection from inflammatory response and DM history	MCFG 300 mg/day + ITCZ (max 800 mg/day) + MEPM temporary	4 days	3 months	Good	(–)	More than 4 months and hospital transfer	Pleural fluid (VRCZ): remission by cessation of VRCZ
5	Start MCFG 3 days after admission because of suspected fungal infection from IGT and elevated D-arabinitol	MCFG 300 mg/day + ITCZ (max 600 mg/day)	2 days	22 days	Good	(–)	2 months and cessation of treatment by herself	(–)
6	Start MCFG 2 days after admission because of suspected aspergillus from sphenoidal aspergillosis history	MCFG 300 mg/day + ITCZ (max 600 mg/day)	3 days	43 days	Good	(–)	10 months	Hepatic dysfunction (MCFG): remission by cessation of MCFG
7	Start MCFG because of suspected fungal infection fom DM and sinusitis history	MCFG 300 mg/day + ITCZ (max 400 mg/day)	2 days	40 days	Good	(–)	2 years and 10 months	Renal dysfunction (MCFG): remission by reducing MCFG
8	Start L-AMB 3 days after admission because of suspected fungal infection from tympanitis history	VRCZ	2 days	8 months	Good	Bil VIII Lt VII IX X	2 years	Vomitting (L-AMB): remission by cessation of L-AMB
9	Start antibiotics the day of admission based on the diagnosis of bacterial meningitis because of physical remarks and CSF	CTRX・VCM and so on	4 days	29 days	Good	(–)	1 years and 9 months	Drug eruption (Antibiotics): remission by cessation of drugs and using steroid
10	Continue CTRX and MCFG from previous doctor because of elevated inflammatory response	MCFG 150 → 300 mg/day → VRCZ	9 days	44 days (died)	Poor	Died	Died after 44 days therapy	Hepatic dysfunction (SBT/CPZ): remission by cessation of SBT/CPZ
11	Start antibiotics the day of admission based on the diagnosis of bacterial meningitis because of physical remarks and CSF	CTRX・VCM and so on + VRCZ temporay	1 day	6 months	Good	Rt III	2 months	Hepatic dysfunction (MEPM, CTRX), Cytopenia (LNZ), Lumbago (L-AMB): remission by cessation of drugs

ITCZ = Itraconazole, MEPM = Meropenem hydrate, F-FLCZ = Fosfluconazole, MCFG = Micafungin sodium, DM = Diabetes mellitus, VRCZ = Voriconazole, IGT = Impaired glcose tolerance, L-AMB = Liposomal amphotericin B, CSF = Cerebrospinal fluid, CTRX = Ceftriaxone sodium, VCM = Vancomycin hydrochloride, Roman numerals at "Residual disability" = Impaired cranial nerves, SBT/CPZ = Sulbactam-cefoperazone combination, LNZ = Linezolid

50.0％，特異度20.0％，「前医ステロイド使用有/無」は感度50％，特異度100.0％，「炎症反応正常/高値」は感度83.3％，特異度20.0％，「脳脊髄液細胞正常/増多」は感度40％，特異度80.0％，「脳脊髄液蛋白増加/正常」は感度80.0％，特異度40.0％であった．真菌感染群と非真菌感染群（細菌感染症＋非感染群）の弁別に関して「病変部位の T_2 強調画像低信号」は感度88.9％，特異度44.4％であった．

考　　察

本稿でまとめた結果の特徴を明らかにするために，1996年から2008年の本邦における頭蓋底真菌感染症報告例64例[1)～18)など]について検討した．症候の内訳は51例（79.7％）が眼窩尖端症候群，13例（20.3％）がその他の脳神経障害を呈し，平均年齢は65.3歳（32～90歳）であった．基礎疾患・既往症は，糖尿病・耐糖能異常が32例（50.0％），副鼻腔炎・中耳炎・その他の真菌症が15例（23.4％），ステロイド連用が6例（9.4％），悪性腫瘍4例（6.3％），透析中の腎不全が2例（3.1％），肝移植後1例（1.6％），骨髄異形性症候群（輸血によるヘモクロマトーシスでデフェロキサミン使用中）1例（1.6％）が挙げられ，50例（78.1％）で易感染性や耳鼻科領域感染症が誘因になっていた（重複あり）．高血圧や結核，原爆被爆など上記以外の既往がある例や詳細不明例が5例，基礎疾患や既往のない例が9例（14.1％）であった．起因菌種はアスペルギルスが43例（67.2％）と最多で以下ムコール15例（23.4％），カンジダ5例（7.8％），不明1例（1.6％）であった．炎症反応，真菌マーカー，脳脊髄液所見はいずれも3～4割が正常であった．転帰は改善・進行停止が31例（48.4％）であったが，後遺障害なく改善したのは4例（31例中12.9％）のみで，眼窩尖端症候群25例中，後遺障害なく改善した症例はなかった（眼窩内容摘出5例，失明9例，視力0.4以下の視力障害残存10例，眼球運動障害残存1例）．

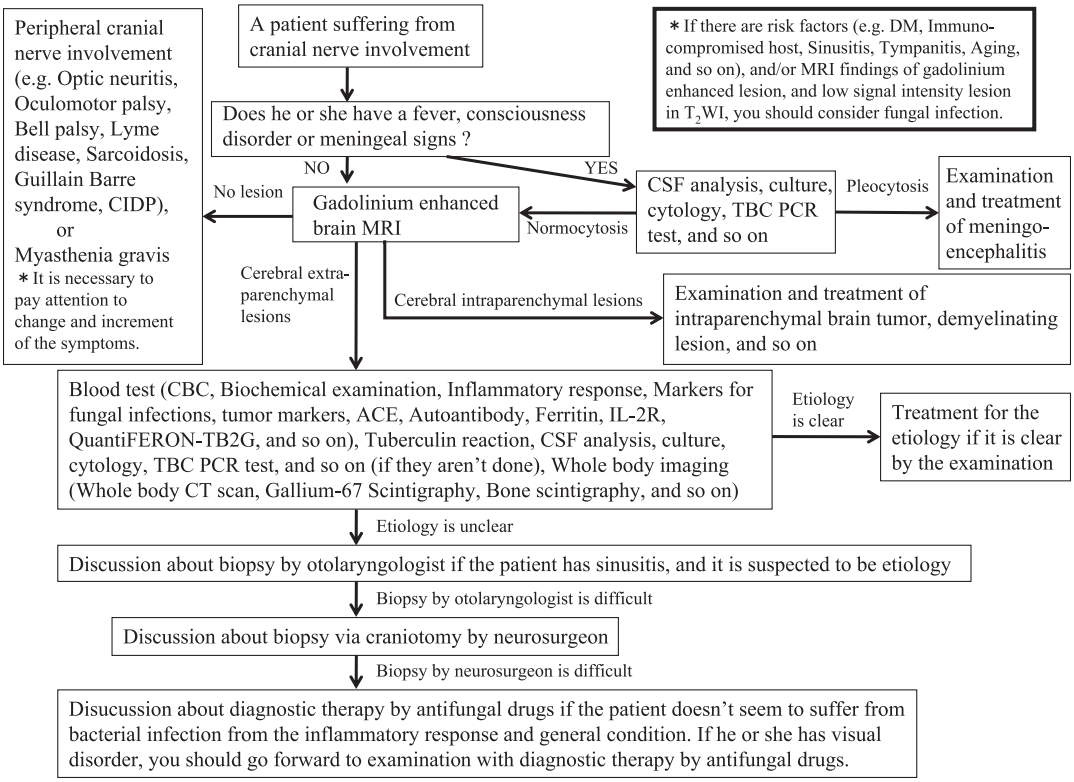

Fig. 2　The diagnostic flowchart for patients with cranial base lesions of unknown etiology.
CIDP = chronic inflammatory demyelinating polyneuropathy, TBC = Tuberculosis, PCR = Polymerase chain reaction, CBC = Complete blood cell count, ACE = Angiotensin converting enzyme, IL-2R = Interleukin-2 receptor, DM = Diabetes mellitus

33 例（51.6％）が死亡していた．抗真菌治療前にステロイド療法を施行した例が 28 例あり，うち 20 例（ステロイド投与例の 71.4％）は死亡していた．

当施設で経験した感染症群 11 例は平均年齢 61.6 歳（47 ～ 79 歳），基礎疾患・既往は糖尿病・耐糖能異常を 5 例（45.5％），耳鼻科領域感染症を 7 例（63.6％）にみとめ，患者構成・背景とも前述の本邦報告例と類似していたが，転帰は改善・進行停止が 10 例（90.9％，うち後遺障害なしが 5 例）で，死亡は 1 例（8.3％）のみであった．抗菌治療前にステロイド療法を施行した例が 3 例あったが，いずれも後遺障害（失明 1 例，多発性脳神経障害 1 例，動眼神経麻痺 1 例）は残すも症状は改善し生存している．生命予後・後遺障害の頻度とも当施設経験例の方が過去報告例より良好であった理由としては，当科症例の方が抗菌治療前のステロイド使用例が少なかったこと，早期から抗菌治療を開始し，髄膜浸潤も少なかったことが推定される．

過去の報告で頭蓋底真菌感染症の起因菌として最多のアスペルギルスは，鼻副鼻腔領域真菌症のうち眼症状を呈する症例の起因菌としても最多と報告されている [19]．副鼻腔アスペルギルス症は菌が洞内にとどまる「非侵襲性」と眼窩や頭蓋底に浸潤する「侵襲性」に分類され，後者は免疫能が低下しているものにおこりやすく予後不良とされる [20)～22]．同症が頭蓋内に浸潤すると致死率は 80％に上るという報告もある [23]．これらの報告と比較すると，本稿でまとめた頭蓋底真菌症は予後良好であった．

次に，自験例と報告例を検証しながら，病理診断が困難な症例における診療指針について考察する．前述のように頭蓋底部に MRI 病変をみとめたばあい，脳神経障害の原因として様々な病態を鑑別する必要があるが，病理所見なしに診断することは容易ではない．そこでまず，著者らは治療方針を決定する上で，病態が感染症か非感染症かを明らかにする必要があると考える．なぜならば，もし感染症であったばあい，抗菌治療に先んじたステロイド治療が予後を悪化させるのが明白だからである．自験例では「感染症か否か」の弁別において，発熱の有無，髄膜刺激症候の有無，脳脊髄液細胞数は感度が低く，とくに真菌感染症でその傾向が顕著であった．つまり髄膜脳炎を合併していないばあいは発熱や髄膜刺激症候がなく，脳脊髄液細胞数が正常であっても真菌などの感染症は否定しがたい．脳脊髄液蛋白は感度・特異度とも比較的高いが，非特異的な所見であるため診断の核とするのは困難である．炎症反応は特異度が低く，感度は高いがそれでも真菌症では偽陰性率が 22.2％であった．真菌マーカーも陽性率が低く，検体検査の結果からは判断が困難な症例が想定される．一方，耐糖能異常や耳鼻科領域感染症の有無はともに感

染症の危険因子であり，過去報告例の検証結果からも注意を払うべき情報と考える．予後予測に関しては前医でのステロイド使用・脳脊髄液細胞数の特異度が高かった．

中枢神経真菌感染症のMRI所見は一般にT_2強調画像低信号で，ガドリニウムで造影される[24)25)]．しかし当施設経験例では「造影されるT_2強調画像低信号」は真菌感染症としての感度は高いが特異度は低く，補助診断としてもちいるには注意を要する．

以上を踏まえて考案した脳神経障害の診療指針案をFig. 2に示す．髄膜脳炎がうたがわれるばあいはまず脳脊髄液検査を優先する．その上で脳造影MRIを施行し，病態診断目的の精査を進める．糖尿病などの易感染状態，副鼻腔炎・中耳炎などの耳鼻科領域感染症，高齢，MRI検査におけるT_2強調画像低信号病変や造影増強効果は真菌感染の可能性を考慮する所見として念頭におく．非侵襲的検査で原因が判然としないばあい，耳鼻科領域感染症が存在し，原因としてうたがわれれば耳鼻科的アプローチでの生検を考慮する．それが困難なばあいは開頭生検を検討する．それも困難で，これまでの検査結果から細菌性が否定的なばあいに抗真菌剤による診断的治療を検討する．視力障害をともない進行するばあいは早期から抗真菌剤による診断的治療を開始することを推奨する．

次に，頭蓋底病変による脳神経障害例に対し抗真菌治療を開始する際の抗真菌剤の選択について検討する．過去報告例の検証や文献的記載から真菌症のばあいの菌種別内訳はアスペルギルスが最多とされ，これに対し有効な抗真菌剤が優先されると考える．

ボリコナゾール（VRCZ）は本邦で使用可能な最新のアゾール系抗真菌薬で，脳脊髄液移行性が良好とされ，侵襲性アスペルギルス症においてAMPH-Bを上回る有効性を示したというデータ[26)]があり，2008年の米国感染症学会による中枢神経系アスペルギルス症の診療ガイドラインにおいて第一選択とされている[27)]．VRCZが有効であった真菌性眼窩尖端症候群の報告例も散見され[11)12)14)15)]，アスペルギルス症がうたがわれる症例においてはVRCZが第一選択薬の候補に挙げられる．ただしムコール属には無効とされ注意を要する．

アムホテリシンB（AMPH-B）はもっとも抗真菌スペクトルが広く，抗真菌活性も強いとされる．近年，副作用を軽減した脂質製剤であるリポソーマルアムホテリシンB（L-AMB）が発売されており，抗真菌剤の中で唯一ムコール症に対しても有効とされる[28)]．報告によっては30％の症例で起因菌とされる[19)]ムコールがうたがわれるケースや，アスペルギルス症やカンジダ症をうたがうエビデンスに乏しいケース，VRCZが無効なケースなどにおいて治療の選択肢として検討する．

キャンディン系抗真菌薬のミカファンギン（MCFG）はカンジダ属やアスペルギルスに抗真菌活性を示すが，クリプトコックスやムコールなどには抗真菌活性を示さない．ヒト細胞には存在しない酵素系を標的とするβ-Dグルカン合成阻害薬であり，副作用が少なく安全性の高い薬剤とされる[29)]．自検例では病歴から真菌感染をうたがうも客観的所見に乏しく，髄膜脳炎もみとめない例における診断的治療に使用し，部分的にでも効果を確認できた例が多かった．副作用が少なく腎障害時の用量調整も不要なため，高齢者や肝障害・腎障害などで高リスクの例に使用しやすい．

イトラコナゾール（ITCZ）は古くから存在するアゾール系抗真菌薬で，以前は本邦ではカプセル製剤しか存在しなかったが，近年，注射剤も使用可能になっている．併用禁忌・注意薬が多く，またカプセル製剤は血中濃度を保つのも困難だが，L-AMBやVRCZ, MCFGが使用できなかった過去には，カプセル製剤の大量内服療法（600〜800 mg/日）を同意をえた上で施行し，有効であった自検例がある[30)]．現在でもMCFGでは効果不十分ながらL-AMBやVRCZが使用困難な例で，ITCZ注射製剤が治療選択肢になる可能性は考えられる．

以上，抗真菌剤の選択に関しては，

①髄膜脳炎・髄膜浸潤（+）
　→アスペルギルスがうたがわれるばあい：VRCZが第一選択
　　ムコールなどがうたがわれるばあい：L-AMBを検討

②髄膜炎はないが生検も困難で診断的治療が必要なとき
　(a) 真菌感染を強くうたがう状況で肝・腎機能に問題がないばあい
　→アスペルギルスがうたがわれるばあい：VRCZが第一選択
　　ムコールなどがうたがわれるばあい：L-AMBを検討
　(b) 病歴から真菌感染をうたがうが検体検査での所見が乏しいばあい
　(c) 真菌感染をうたがうが，高齢者のばあいや肝あるいは腎機能障害が合併しているばあい
　→MCFG 300 mg/日を検討
　(d) MCFGでは効果不十分だが有害事象などからL-AMBやVRCZ使用が困難なばあい
　→ITCZを検討

のようにまとめられる．

最後に脳神経障害患者の診断・治療上重要なポイントは，

① 糖尿病などの易感染状態や耳鼻科領域感染症が背景にある患者では炎症反応・真菌マーカーの有無にかかわらず真菌感染の可能性を考慮する．
② 頭部Gd造影MRIは病変の描出に有用だが質的診断には注意を要する．
③ 症候学的に視神経炎やTolosa-Hunt症候群などステロイド治療の適応疾患との鑑別が問題になることもあるが，診断確定が困難なばあいはステロイド治療の前に抗真菌剤による診断的治療も検討する．早期から治療を開始することで良好な予後が期待できる．

の3点に要約される．

※本論文に関連し，開示すべきCOI状態にある企業，組織，団体はいずれも有りません．

文　献

1）藤森　功，野沢　出，久松建一ら．眼窩および頭蓋内に進展した上顎洞 Aspergillosos の 1 例．耳鼻展望 1996;39(2):163-167.

2）三浦嘉久，青島明子，今村　周ら．眼窩先端症候群を呈した Invasive Sino-orbital Aspergillosis の 1 例．あたらしい眼科 1996;13(10):1619-1622.

3）兵頭政光，湯本英二，有友　宏ら．眼窩尖端に浸潤した後部副鼻腔アスペルギルス症の 3 例．耳鼻・頭頸外科 1997;69(9):603-607.

4）米澤久司，近藤竜史，大庭英樹ら．眼窩先端部に始まったアスペルギルス髄膜脳炎．神経内科 2000;53(Suppl.2):432-433.

5）鈴木正彦，井口保之，伊藤保彦ら．免疫不全患者にみられた鼻脳型ムコール症による眼窩尖端症候群．神経内科 2002;56(1):67-71.

6）楠原仙太郎，山本博之，安積　淳ら．眼窩先端部症候群として発症した眼窩真菌感染症の 1 例．臨眼 2002;56(3):283-287.

7）植木美乃，数田俊成，内藤理恵ら．眼窩尖端症候群にて発症し，内頸動脈海綿静脈洞部の真菌性動脈瘤と脳梗塞を合併した中枢神経系アスペルギルス症の 1 例．臨床神経 2002;42(8):761-765.

8）岡元昌樹，東　光久，石丸裕康ら．ミカファンギン，イトラコナゾールの併用投与が有効であった侵襲性副鼻腔アスペルギルス症の 1 例．感染症誌 2006;80(2):115-118.

9）宗　由伽，奥　英弘，菅澤　淳ら．副鼻腔炎手術を契機に発症したアスペルギルス症による眼窩先端症候群の一例．神経眼科 2006;23(1):71-77.

10）服部昌子，金森章泰，久保木香織ら．頭蓋内進展を伴ったアスペルギルス性眼窩先端部症候群の 2 例．臨眼 2006;60(5):769-773.

11）久我　敦，大石健一，石田春彦ら．眼窩尖端症候群を呈した深在性アスペルギルス症にボリコナゾールが奏効した 1 例．臨床神経 2007;47:207-210.

12）中真衣子, 安積　淳, 根木　昭ら．ボリコナゾール（ブイフェンド®）で加療した侵襲性アスペルギルス症による眼窩先端部症候群の 1 例．臨眼 2007;61:1285-1288.

13）鴨嶋雄大，澤村　豊，岩崎喜信ら．眼科尖端部症候群にて発症した浸潤型副鼻腔～眼窩アスペルギルス症の 1 例．脳神経外科 2007;35(10):1013-1018.

14）石坂俊輔，川原一郎，八木伸博ら．内頸動脈閉塞にまで至った浸潤型真菌性副鼻腔炎の 1 症例．脳外誌 2008;17:484-488.

15）須貝章弘，小宅睦郎，梅田麻衣子ら．深在性アスペルギルス症による眼窩尖端症候群にボリコナゾールによる診断的治療が奏効した 1 例．臨床神経 2008;48(10):746-749.

16）Sameshima T, Morita Y, Yanagita M, et al. Meningotheliomatous meningioma accompanied by aspergillosis at the skull base. Brain Tumor Pathol 1998;15:107-110.

17）檜垣文代，清　哲朗，加藤勝也ら．肝移植後に発生した鼻脳ムコール症の 1 例．臨放 2007;52(7):913-917.

18）杉本貴子，中馬秀樹，直井信久．片眼性ステロイド依存性視神経症を呈した蝶形骨洞アスペルギルス症の 1 例．眼科 2008;50(5):729-736.

19）市村恵一，星野知之，矢野　純ら．鼻副鼻腔真菌症と眼合併症―自検例 13 例と国内外報告例からみた眼合併症の成立機序について―．耳鼻咽喉科 1982;54:57-63.

20）Hora JF. Primary aspergillosis of the paranasal sinuses and associated area. Laryngoscope 1965;75:768-773.

21）de Carpentier JP, Ramamurthy L, Denning DW, et al. An algorithmic approach to aspergillus sinusitis. J Laryngol Otol 1994;108:314-318.

22）竹内万彦，宮本由紀子，今西義宣ら．視器合併症をきたした副鼻腔炎症例の検討．日鼻科会誌 2007;46:319-324.

23）Hedges TR, Leung LE. Parasellar and orbital apex syndrome caused by aspergillosis. Neurology 1976;26:117-120.

24）Zinreich SJ, Kennedy DW, Malat J, et al. Fungal sinusitis: diagnosis with CT and MR imaging. Radiology 1988;169:439-444.

25）Ashdown BC, Tien RD, Felsberg GJ. Aspergillosis of the brain and paranasal sinuses in immunocompromised patients: CT and MR imaging findings. AJR Am J Roentgenol 1994;162:155-159.

26）Herbrecht R, Denning DW, Patterson TF, et al. Voriconazole versus amphotericin B for primary therapy of invasive aspergillosis. N Engl J Med 2002;347:408-415.

27）Walsh TJ, Anaissie EJ, Denning DW, et al. Treatment of aspergillosis: clinical practice guidelines of the Infectious Diseases Society of America. Clin Infect Dis 2008;46(3):327-360.

28）大越俊夫．耳鼻咽喉科感染症の完全マスター II．病原体をマスターする 2．真菌症 3）接合菌症（ムーコル症）．耳喉頭頸 2011;83 増刊 :147-151.

29）池田文昭．キャンディン系抗真菌薬ミカファンギンナトリウム（ファンガード®）の抗真菌作用および臨床効果．日薬理誌 2003;122:339-344.

30）Imai T, Yamamoto T, Tanaka S, et al. Successful treatment of cerebral aspergillosis with a high oral dose of itraconazole after excisional surgery. Intern Med 1999;38:829-832.

Abstract

Treatment outcome of patients with cranial base lesions of unknown etiology: focusing on infectious cases with multiple cranial nerve disorders

Akihiro Matsumura, M.D.[1], Tomihiro Imai, M.D., Ph.D.[1], Masaki Saito, M.D., Ph.D.[1], Shin Hisahara, M.D., Ph.D.[1] and Shun Shimohama, M.D., Ph.D.[1]

[1]Department of Neurology, Sapporo Medical University School of Medicine

Involvement of cranial nerves caused by cranial base lesions manifests diverse symptoms according to the localization of lesions. These localization-related symptoms are classified into syndromes such as orbital apex syndrome, cavernous sinus syndrome, and jugular foramen syndrome. Since the lesions may have various etiologies including infection, inflammation and tumor, etiological diagnosis should be performed simultaneously if possible. However, previous reports have described poor and/or fatal outcome following inappropriate treatment mainly due to difficulties in making a definitive pathological diagnosis.

Nineteen patients with multiple cranial nerve involvement caused by skull base lesions were enrolled over the past 12 years. The patients were divided into an “infectious” group (n=11) and a “noninfectious” group (n=8) based on the final diagnosis. Chi-square analysis was conducted to examine the sensitivity and specificity of various factors including patient characteristics, clinical course and treatment response in infectious and noninfectious groups. Consequently, we identified some patients with good outcome irrespective of infectious or noninfectious etiology, even though a pathological diagnosis was not reached before the initial treatment. These patients with good outcome consistently received antifungal therapy in the early stage if infectious etiologies were suspected. We recommend conducting diagnostic therapy with antifungal drugs in patients with skull base lesions of unknown origin although infection cannot be excluded, when a pathological diagnosis is difficult due to various patient conditions.

(Clin Neurol 2013;53:9-18)

Key words: cranial base lesions, cranial nerve disorders, infection, anti-fungal therapy, diagnostic therapy