原　著

パンデミック（H1N1）2009 インフルエンザ脳症の 1 剖検例

山田晋一郎[1)*]　安井　敬三[1)]　長谷川康博[1)]
都築　豊徳[2)]　吉田　眞理[3)]　橋詰　良夫[4)]

要旨：症例は 16 歳男性である．発熱，意識障害，痙攣で発症し，CT でびまん性脳浮腫，PCR 検査でパンデミック（H1N1）2009 インフルエンザがみとめられた．オセルタミビル投与，γグロブリン大量療法，ステロイドパルス療法をおこなったが，DIC，多臓器不全を合併し死亡した．剖検では脳浮腫がみられた．髄膜，脳実質には炎症性細胞浸潤はなく，アストロサイトの突起破壊を示唆する clasmatodendrosis がみとめられ，急性脳症の所見を示した．本症例は，パンデミック（H1N1）2009 インフルエンザ脳症のはじめての剖検例である．臨床，検査，病理所見ともに，従来の季節性インフルエンザ脳症と同様であった．

（臨床神経 2012;52:480-485）

Key words：パンデミック（H1N1）2009インフルエンザ，新型インフルエンザ，急性脳症，インフルエンザ脳症，剖検

はじめに

急性脳症は，急激かつ広範な脳障害に基づき，意識障害，頭蓋内圧亢進症状，痙攣などを呈する症候群である．原因は多様であるが，感染症なかでもウイルス感染にともなうばあいが多く，病原ウイルスとしてはインフルエンザウイルスやヒトヘルペスウイルス 6 型，水痘・帯状疱疹ウイルスなどが知られている．インフルエンザ脳症，とくに A 型ウイルスによるものはもっとも多く，5 歳以下の乳幼児に発症し，急速に進行する．病理学的には脳実質に炎症細胞の浸潤がなく，インフルエンザ抗原が検出されないことから，ウイルスの直接浸潤ではなく，感染によって惹起されたサイトカインストームにともなう全身の血管透過性亢進やアポトーシスが主な病態と考えられている[1)2)]．

インフルエンザ脳症は近年我が国から小児の多数例が報告され，厚生労働省インフルエンザ脳症研究班によりインフルエンザ脳症ガイドラインにまとめられている．しかし，成人例については報告が少ない．2008 年，吉村ら[3)]は，高齢者インフルエンザ脳症の 1 剖検例を報告するとともに，それまでに報告された成人インフルエンザ脳症 15 例の臨床像や検査所見を分析して，臨床所見も病理所見も，小児例のインフルエンザ脳症に類似していると述べている．2009 年にメキシコから報告されたパンデミック（H1N1）2009 インフルエンザは，世界中に感染が拡大し，脳症の発生も多く報告されてきた．しかし，われわれがしらべた範囲では剖検例の報告は見当たらない．今回われわれは，パンデミック（H1N1）2009 インフルエンザ脳症の 16 歳男性の剖検例を経験したので報告する．

症　例

患者：16 歳，男性

主訴：意識障害

既往歴：気管支喘息．

家族歴：特記すべき事項なし．

現病歴：2009 年 10 月，通学中の高校でインフルエンザの集団発生があり，学級閉鎖をしたクラスがあった．某日の夕方から 38℃ の発熱があり，第 2 病日になっても解熱しないため，午前中に近医を受診し，インフルエンザ迅速診断キットにてインフルエンザ A 型が陽性と判明した．帰宅後にザナミビル水和物の吸入とアセトアミノフェン錠を 400mg 内服した．夕方から，四肢の不規則な痙攣と水様性下痢が出現したため，救急車で近くの病院へ搬送されたが，救急車内で意識レベルが低下し，痛み刺激でもまったく開眼しなくなった．病院到着後は時々応答がみられたが，不穏状態であった．頭部単純 CT 検査でびまん性脳浮腫をみとめたが，出血はなかった（Fig. 1a，b，c）．22 時頃，インフルエンザ脳症のうたがいでγグロブリン 1mg/kg が投与され，続いてステロイドパルス療法が開始された．第 3 病日 2 時 25 分，気管挿管され，人工呼吸管理になった．12 時 59 分，集中治療室における全身管理が必要

*Corresponding author: 名古屋第二赤十字病院神経内科〔〒466-8650　名古屋市昭和区妙見町 2 番地 9〕
1)名古屋第二赤十字病院神経内科
2)同　病理診断科部
3)愛知医科大学加齢医科学研究所
4)福祉村病院神経病理研究所
（受付日：2011 年 11 月 2 日）

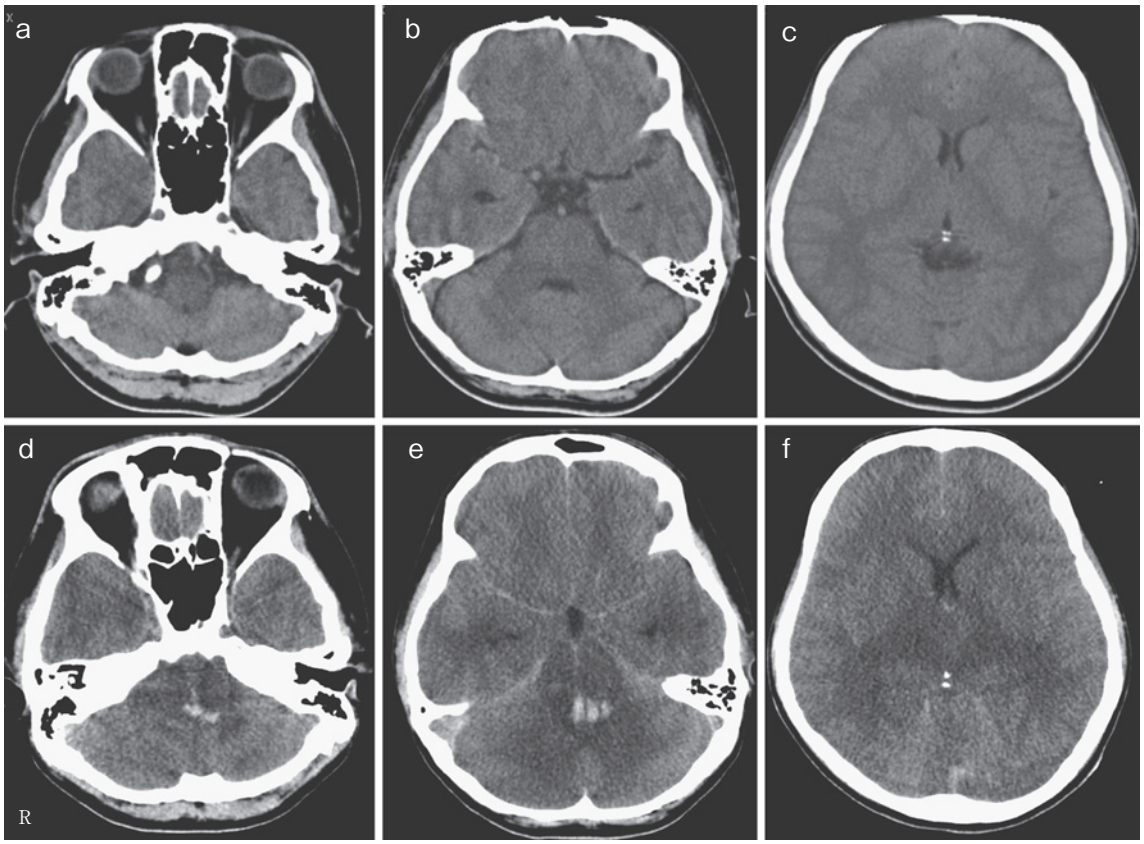

Fig. 1　Brain CT scans.
a, b, c: Brain CT scans on admission to the local hospital shows no bleeding.
d, e, f: On admission in our hospital, significant generalized brain edema and local bleeding in the dorsal brainstem with it's rupture into the fourth ventricle were observed in the brain CT.

なため当院に救急搬送された.

入院時現症：身長 170cm，体重 47kg．血圧 109/85mmHg（塩酸ドパミン注射液 5cc/h 使用下），脈拍は 163 回/分で整．酸素飽和度 99%（人工呼吸器下：換気モード SIMV＋PSV，FiO_2 1.0, RR 15 回/分，PEEP 0, PS 10）．体温 36.3℃．胸部の聴診上，ラ音や心雑音は聴取されず，腹部はやや膨隆し，軟であった．皮疹，浮腫はなかった．意識は Glasgow Coma Scale で E1VTM1, JCS では III-300. 瞳孔は両側ともに 6mm 大で対光反射をみとめず, 人形の眼現象は消失していた. 四肢は弛緩性麻痺を呈しており，四肢腱反射はすべて消失していた．Babinski 徴候は両側ともに無反応であった．痙攣，不随意運動はみられず，尿道バルーンカテーテル留置状態であった．

入院時検査所見：血算は，白血球数 17,700/μ*l*，赤血球数 536×10^4/μ*l*，ヘモグロビン 16.8g/d*l* と上昇し，血小板は 8.0×10^4/μ*l* と低下していた．生化学所見は，クレアチンキナーゼ 1,390IU，AST 10,641IU，ALT 7,359IU，LDH 13,887IU，血清尿素窒素 21.4mg/d*l*，血清クレアチニン 1.09mg/d*l*，随時血糖 289mg/d*l*，Na 151mEq/*l*，K 5.7mEq/*l*，Cl 120mEq/*l*，総ビリルビン 1.85mg/d*l*，アンモニア 43μg/d*l*，CRP 1.06mg/d*l* であり，電解質異常とトランスアミナーゼの著明な上昇をみとめた. アンモニア値は正常範囲内で, 炎症反応は軽度の上昇を示した．凝固系は PT 73.0 秒，APTT 68.4 秒，INR 6.03, フィブリノゲン 88.0mg/d*l*，AT-III 113.3%，FDP 323.80μg/d*l*，D-dimer 3.20μg/d*l* であり，DIC の基準を満たしていた．インフルエンザ迅速診断キットにて A 陽性 B 陰性であった. 保健所が検体を持ち帰りインフルエンザ PCR 検査[4]をおこなったところ，A 型（H1N1）が確定したとの報告を受けた．第 3 病日の頭部単純 CT で高度のびまん性脳浮腫をみとめ，両側視床は低吸収と腫脹を示し, 側脳室周囲白質, 脳幹および小脳髄質も低吸収と腫脹を呈した．脳幹背側から第四脳室内にかけて少量の出血が確認された（Fig. 1d，e，f）．胸部単純 X 線で肺炎像はみられなかった. 胸腹部骨盤部単純 CT 上では, 両側に胸水をみとめるものの, 肺炎像はみとめられず, 肝腫大と腸管の浮腫像をみとめた.

入院後経過：急性発症の高度の意識障害, 痙攣を主徴とし，迅速診断キットをもちいたインフルエンザ抗原検査が陽性であったこと，意識障害をきたすその他の疾患に該当しなかったことから, インフルエンザ脳症と診断し, 経鼻胃管からオセルタミビルリン酸塩 2.5g を投与した．集中治療室で全身管理を継続したが，第 4 病日に DIC，多臓器不全を合併し死亡した. 家族の同意をえて, 剖検直前に腰椎穿刺をおこなった. 髄液はキサントクロミーを呈さず，細胞数は 2/mm^3, 糖 89mg/

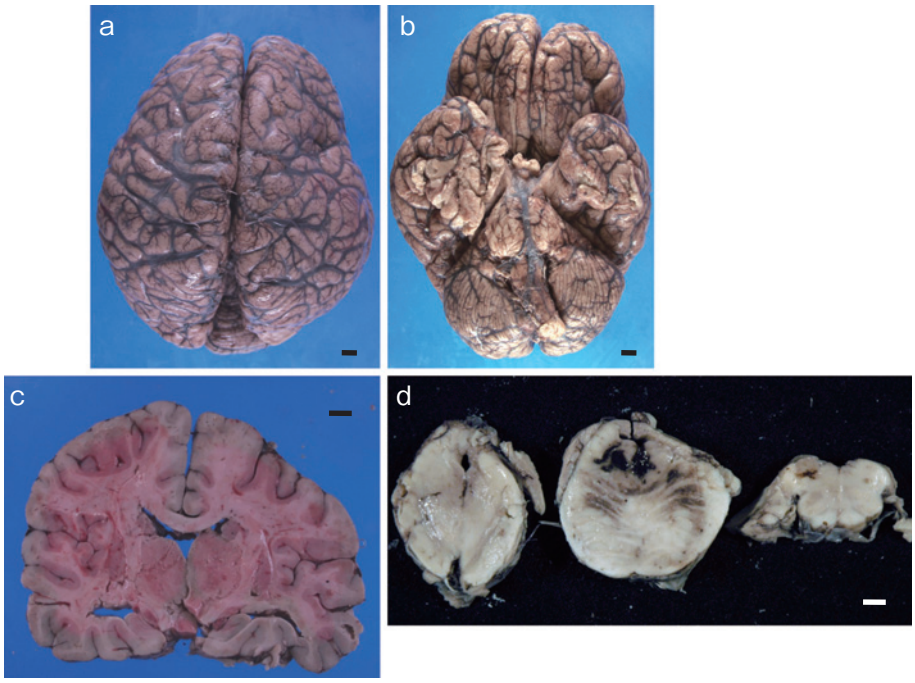

Fig. 2　Macroscopic findings of the brain.
a, b, c: Formalin fixed brain exhibits significant brain edema with cerebral sulcus narrowing.
d: Bleeding was observed in the brainstem tegmentum and ruptured into the fourth ventricle.
Scale bars＝10mm

dl と正常範囲であったが，蛋白は 1,167mg/*dl* と高値であった．髄液のインフルエンザ A（H1N1）抗体は 40 倍と上昇していた．しかしインフルエンザ A（H1N1）RNA 検査は A 型，B 型ともに陰性であった．

剖検所見（死後 2 時間 13 分）：全身所見では，肺に死後変化による鬱血をみとめたが，肉眼的にも組織学的にも炎症所見はみとめなかった．肝臓では黄色調変化がめだち，中心静脈周囲の肝細胞に広範な壊死がみとめられた．神経病理所見では，脳は 1,700g と重量が増加し，大脳と小脳に高度の浮腫とうっ血をみとめた（Fig. 2a，b）．割面では脳は軟らかく，脳室は狭小化していた．大脳はびまん性にうっ血と浮腫を呈していたが，視床には壊死巣や出血性病変はみられなかった（Fig. 2c）．脳幹部では，中脳から橋，延髄の被蓋部で出血をみとめ，一部は第四脳室へ穿破していた（Fig. 2d）．血管炎や血栓形成の像はみとめられなかった．髄膜，脳実質には炎症性細胞浸潤はなかった（Fig. 3a）．大脳皮質の神経細胞に脱落はみられなかったが，胞体と核の染色性は低下していた（Fig. 3b）．また血管壁から血漿成分が脳実質へ漏出していた（Fig. 3c，d）．Glial fibrillary acidic protein（GFAP）染色でアストロサイトの突起が断裂し小顆粒状になる clasmatodendrosis が確認され（Fig. 4），急性脳症を示唆する所見[5]がえられた．

考　　察

本症例は，急性発症の JCS20 以上の意識障害と痙攣を主徴とし，頭部 CT 検査にてびまん性脳浮腫の所見を呈し，第 4 病日に DIC，多臓器不全合併により死亡し剖検された．本症例は，インフルエンザ脳症ガイドライン改訂版[6]の診断基準を満たしており，PCR 検査によりパンデミック（H1N1）2009 インフルエンザが検出されたことから，このウイルスによる脳症であり，国内外ではじめての剖検例である．

メキシコから蔓延したパンデミック（H1N1）2009 インフルエンザは，わが国でも 2009 年 5 月に国外からの帰国者からはじめて抗体が検出されて以降，国をあげての水際阻止対策にもかかわらず，国内で急速に感染者が増加した．従来，インフルエンザ脳症は欧米ではほとんど存在しないといわれていたが，パンデミック（H1N1）2009 インフルエンザ流行初期に，欧米でもこのウイルスに関連する神経合併症の発生率が高いという報告[7]がされたことを契機に，本邦でも脳症に対する関心が高まった．国立感染症研究所・感染症情報センターのインフルエンザ脳症の統計[8]によれば，2009 年第 28 週からインフルエンザシーズンが終了した 2010 年第 35 週までに 330 人がインフルエンザ脳症に罹患し，そのうちパンデミック（H1N1）2009 インフルエンザが 97.3% を占めていた．ここ数年のインフルエンザ脳症年間発生者数が 50 人前後であるのにくらべ，格段に多い．パンデミック（H1N1）2009 インフルエンザによる脳症では，季節性インフルエンザと比較して死亡例が少なく，好発年齢が年長児であることが特徴的である．その理由は不明であり，病態や病理学的変化の違いによるのかどうかが問題である．

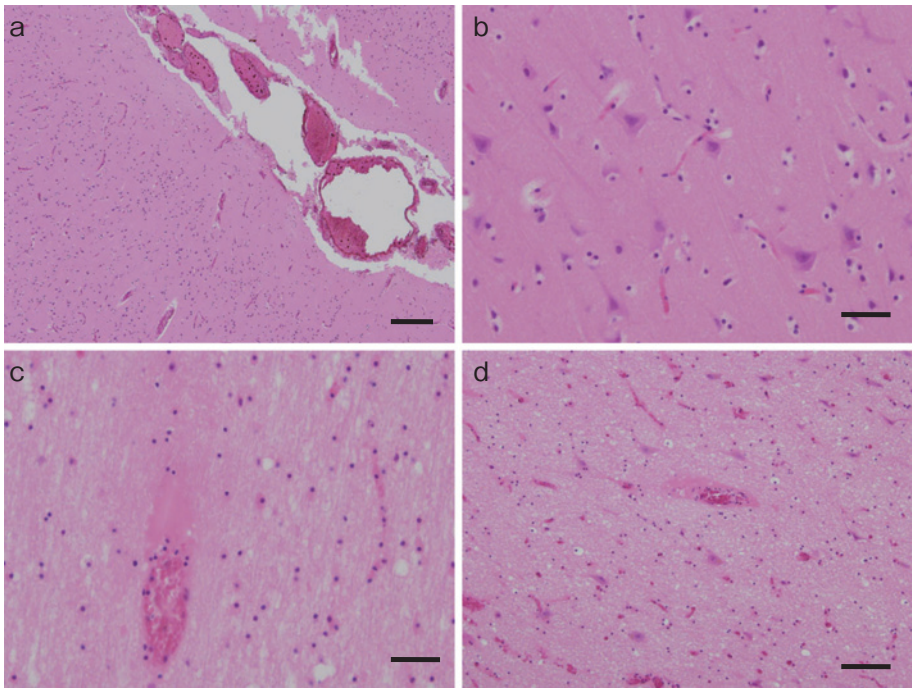

Fig. 3　Hematoxylin and eosin (HE) staining of the brain.
a: Infiltration of inflammatory cells was not observed in the meninges or brain parenchyma. Scale bar = 200μm
b: Cortical neurons were not eliminated and were swollen overall. Scale bar = 50μm
c, d: Plasma components were leaked from a vessel wall into the brain parenchyma in the cerebral white matter and thalamus. Scale bar = 50μm

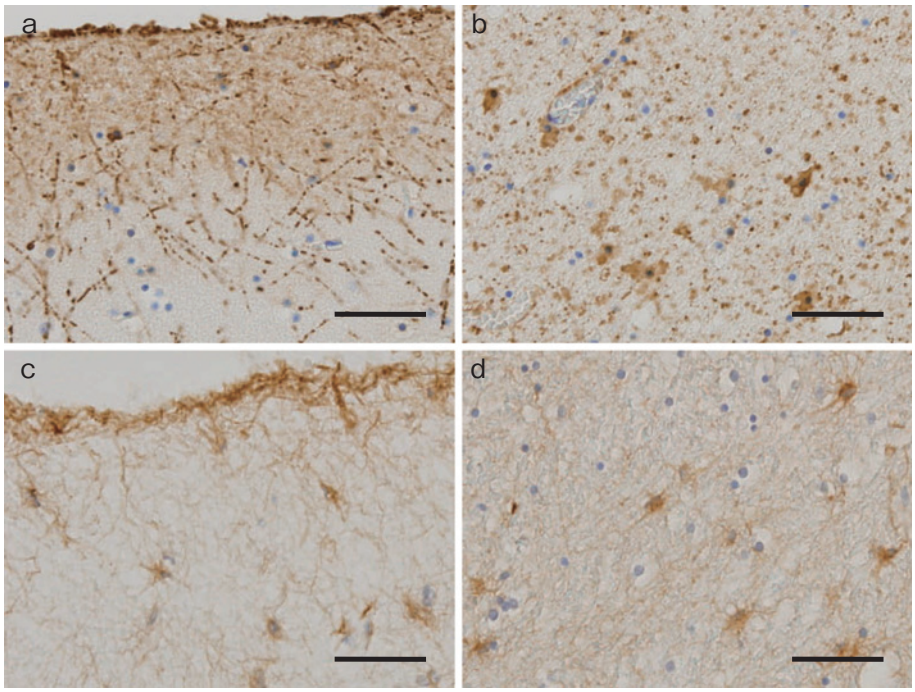

Fig. 4　Glial fibrillary acidic protein (GFAP) staining of the frontal cortex and white matter.
a, b: Extensive disruption of astrocytic projections (clasmatodendrosis) was detected by anti-GFAP immunostaining of the cerebral cortex (a) and white matter (b).
c: normal cerebral cortex
d: normal cerebral white matter
Scale bars = 50μm

小児の季節性インフルエンザ脳症では，発熱から1日以内に神経症状が出現するものが80％を占め，主な初発神経症状としては意識障害，痙攣，異常言動があり，異常行動はoral tendencyや幻視・幻聴などの大脳辺縁系の異常を示唆するものが多い[6]．さらに，DICや多臓器不全も合併して急激に経過し，2000年以前は約30％が死亡し，約25％に後遺症が残ったと報告されている[9]．ガイドラインの策定やNSAIDs内服の禁止により，現在は10％前後の致命率にまで改善したが，依然として重篤な疾患であることに変わりはない．本症例における臨床経過は前述のごとく，季節性インフルエンザ脳症，とくにその重症例と類似している．

インフルエンザ脳症研究班病理検討会の報告[10]では，脳ヘルニアをともなう高度の脳浮腫をきたすものの，脳実質に炎症細胞の浸潤がなく，インフルエンザ抗原は検出されないこと，気管支や肺の炎症性変化がめだたないことが特徴的である．本症例の脳病理所見は，炎症性細胞浸潤がみられず，高度のびまん性浮腫を示し，急性脳症の一次性変化を示唆するclasmatodendrosis（突起破壊症）[3]，すなわち，アストロサイトの突起が断裂して顆粒状になり，細胞体がアメーバ状に変形する所見がみられた．

ウイルス感染による脳炎・脳症には，脳内に直接ウイルスが侵入して炎症性細胞の浸潤をきたす脳炎と，脳内にウイルスが検出されず，炎症性細胞浸潤もみられず，過剰な炎症性サイトカインにより，免疫反応が乱れておこる脳症とがある．インフルエンザウイルス感染によるものは後者であると考えられている．

本症は，臨床的に単発性の発症経過で，脳はびまん性に障害されていることなどから，インフルエンザ脳症ガイドライン（改訂版）[6]の分類による，急性の臨床経過，びまん性脳浮腫，多臓器障害・血液障害をともないやすい脳症に相当すると考えられる．この脳症はさらに，両側視床を主とする両側対称性，多発性脳病変を呈するacute necrotizing encephalopathy（ANE）と，水様性下痢，出血症状，びまん性脳腫脹に加えてMRI T_2強調像で大脳皮質や基底核に対称性の異常高信号を示すhemorrhagic shock and encephalopathy症候群（HSES）に分けられる．本症例は，初期から水様性下痢があり，臨床的な出血はないもののDICの診断基準を満たしていた．病理学的に視床の壊死所見がみられなかった点を除けば，髄液の蛋白高値や画像所見はANEにきわめて類似している．本症例は，HSESの特徴を一部併せ持ち，ANEとも共通する病態を示していると考えられる．なお本症例にみられた髄液中の新型インフルエンザH1N1抗体の上昇については，文献上まれに髄液や脳内にウイルス抗原・抗体がみとめられたという報告があるものの[13)～16]，本症例は，ウイルスの脳内浸潤によるものではなく，続発性脳幹出血から第4脳室に穿破した血液中の抗体が髄液に漏出したためと推測される．

以上述べたように，本症例は臨床経過，検査所見，病理所見ともに，これまで報告されている小児[6]および成人[3)17]の季節性インフルエンザ脳症の特徴に類似している．パンデミック（H1N1）2009インフルエンザ脳症は季節性インフルエンザ脳症にくらべ死亡率が低い[8]とはいえ，死亡例では発症も重症化も急激であり，個人差が大きい．その理由は不明であり，パンデミック（H1N1）2009インフルエンザ脳症の予防および治療のため，さらなる症例の蓄積と病態の解明が必要である．

謝辞：本症例の初期治療をおこなっていただいた名鉄病院小児科の藤居朋代先生，福田稔先生に深謝申し上げる．

※本論文に関連し，開示すべきCOI状態にある企業，組織，団体はいずれも有りません．

文　献

1）水口　雅．急性脳症の分類とけいれん重積型．脳と発達 2008;40:117-121.
2）Mizuguchi M, Yamanouchi H, Ichiyama T, et al. Acute encephalopathy associated with influenza and other viral infections. Acta Neurol Scand 2007;186:45-56.
3）吉村　元，今井幸弘，別府美奈子ら．高齢者インフルエンザ脳症の1剖検例．臨床神経 2008;48:713-720.
4）Nakauchi M, Yasui Y, Miyoshi T, et al. One-step real-time reverse transcription-PCR assays for detecting and subtyping pandemic influenza A/H1N1 2009, seasonal influenza A/H1N1, and seasonal influenza A/H3N2 viruses. J Virol Methods 2011;171:156-162.
5）大浜栄作，大塚　真，松末英司ら．急性脳症におけるアストロサイトのclasmatodendrosis. Neuropathology 2003;23:80.
6）厚生労働省インフルエンザ脳症研究班．インフルエンザ脳症ガイドライン【改訂版】. 2009.
7）Centers for Disease Control and Prevention (CDC). Neurologic complications associated with novel influenza A (H1N1) virus infection in children-Dallas, Texas, May 2009. MMWR Morb Mortal Wkly Rep 2009;58:773-778.
8）国立感染症研究所感染症情報センター．インフルエンザA（H1N1）pdmによる急性脳炎-4. IDWR2010；第41号：「速報」.
9）Morishima T, Togashi T, Yokota S, et al. Encephalitis and encephalopathy associated with influenza epidemic in Japan. Clin Infect Dis 2002;35:512-517.
10）厚生労働省インフルエンザ脳症研究班．インフルエンザ脳症の発症要因の解明と治療および予防方法の確立に関する研究．平成15年度研究報告書. p. 25-27.
11）塩見正司，外川正生，石川順一ら．インフルエンザ脳症の急性期臨床神経画像所見．日本臨床 2006;64:1887-1896.
12）Levin M, Pincott JR, Hjelm M, et al. Hemorrhagic shock and encephalopathy: clinical, pathologic, and biochemical features. J Pediatr 1989;114:194-203.
13）Hakoda S, Nakatani T. A pregnant woman with influenza A encephalopathy in whom influenza A_Hong Kong virus (H3) was isolated from cerebrospinal fluid. Arch Intern Med 2000;160:1041-1045.
14）Fujimoto S, Kobayashi M, Uemura O, et al. PCR on cere-

brospinal fluid to show influenza-associated acute encephalopathy or encephalitis. Lancet 1998;352:873-875.
15）Gooskens J, Kuiken T, Claas EC, et al. Severe influenza resembling hemorrhagic shock and encephalopathy syndrome. J Clin Virol 2007;39:136-140.
16）Takahashi M, Yamada T, Nakashita Y, et al. Influenza virus-induced encephalopathy: clinicopathologic study of an autopsied case. Pediatr Int 2000;42:204-214.
17）Ishigami A, Kubo S, Ikematsu K, et al. An adult autopsy case of acute encephalopathy associated with influenza A virus. Legal Medicine 2004;6:252-255.

Abstract

An autopsy case of pandemic (H1N1) 2009 influenza virus-associated encephalopathy

Shinichiro Yamada, M.D.[1], Keizo Yasui, M.D.[1], Yasuhiro Hasegawa, M.D.[1],
Toyonori Tsuzuki, M.D.[2], Mari Yoshida, M.D.[3] and Yoshio Hashidume, M.D.[4]
[1]Department of Neurology, Nagoya Daini Red Cross Hospital
[2]Department of Pathology, Nagoya Daini Red Cross Hospital
[3]Department of Neuropathology, Institute for Medical Science of Aging, Aichi Medical University
[4]Institute of Neuropathology, Hukushimura Hospital

A 16-year-old male was admitted to our hospital because of fever, altered consciousness and subsequent tonic convulsions of upper and lower extremities. A head CT scan revealed evidence of diffuse brain edema. Novel influenza H1N1 viral RNA was detected in nasopharyngeal specimens by specific PCR examination. Oseltamivir, steroid pulse and intravenous immunoglobulin were administered without any effect. On day 3 after admission, the patient died of complications of DIC and multiple organ failure.

Autopsy revealed neuropathological changes of the central nervous system, including congestion and marked edema of the brain. However, inflammatory cell infiltration in the meninges or brain parenchyma was not observed. Extensive disruption of astrocytic projections (clasmatodendrosis), which is indicative of acute encephalopathy, was detected by anti-glial fibrillary acidic protein (GFAP) immunostaining of brain tissue. This is the first autopsy case report of pandemic (H1N1) 2009 influenza virus-associated encephalopathy. The clinical course, laboratory profiles and pathological findings were similar to those of conventional seasonal influenza encephalopathy in children that are reported previously.

(Clin Neurol 2012;52:480-485)

Key words: pandemic (H1N1) 2009 influenza, acute encephalopathy, novel influenza, influenza virus-associated encephalopathy, autopsy