

## 痙攣と視神経炎を反復した抗 NMDA 受容体脳炎の 10 歳女児例

本山 りえ<sup>1)</sup> 白石 一浩<sup>2)</sup> 田中 恵子<sup>3)</sup> 木下真幸子<sup>4)</sup> 田中 正美<sup>1)\*</sup>

**要旨：**反復性の視神経炎・痙攣が副腎皮質ステロイド依存性に再燃する抗 NMDA 受容体抗体陽性の 10 歳女児例を報告する。中枢神経内での IgG 産生や脊髄液でのみ抗 NMDA 受容体抗体がみとめられたことは、病変形成への抗体関与を示唆している。本例は世界で 2 例目の視神経炎合併例であるが、視神経脊髄炎合併の可能性を否定できず、今後の症例の集積が必要である。

(臨床神経 2010;50:585-588)

**Key words：**抗 NMDA 受容体抗体脳炎, 抗アクアポリン 4 抗体, 多発性硬化症, 視神経脊髄炎, 視神経炎

## はじめに

以前、本邦で「若年女性に好発する急性非ヘルペス性脳炎」として報告された一群の多くは、N-methyl-D-aspartate (NMDA) に対する抗体を有する卵巣奇形種関連傍腫瘍性抗 NMDA 受容体脳炎<sup>1)</sup>と同一であることが判明した<sup>2)</sup>。腫瘍をともなわないこともあるので広義には抗 NMDA 受容体脳炎と呼ぶ<sup>3)</sup>。小児例は成人例とはことなり、行動異常や痙攣、不随意運動がみとめられ、腫瘍を合併することはまれとされる<sup>4)5)</sup>。

ステロイド依存性に痙攣と視神経炎を反復し、脳 MRI で髄膜に造影病変がみとめられ、視神経脊髄炎 (Neuromyelitis optica : NMO) や多発性硬化症 (MS) がうたがわれた 10 歳女児例の脊髄液中に抗 NMDA 受容体抗体がみとめられた。本報告は再発性視神経炎を呈し、抗 NMDA 受容体抗体が陽性であった世界で 2 例目の報告である。

## 症 例

患者：10 歳、女児

家族歴・既往歴：特記すべきことなし。

現病歴：2008 年 12 月、左視力低下が出現し、近医で視神経炎と診断され、プレドニゾロン (PSL) 内服にて 2~3 週間で改善し、漸減中止された。

2009 年 2 月、痙攣発作が出現し、10 分間程意識が消失した。近医にて脳 MRI で皮質に造影病変がみとめられ (Fig. 1a)、脊髄液検査では細胞数 122/μl、蛋白 46mg/dl、IgG index 0.72、オ

リゴクローナルバンド (OCB) 陰性であった。抗アクアポリン (AQP) 4 抗体をふくむ各種抗体は陰性であった。神経学的に異常はなかったが 37~38℃ 台の発熱が続き、5 日間ステロイドパルス療法が施行され、造影病変は消失した。パルス後の PSL 内服は 3 月末に漸減中止された。

PSL 中止 1 週間後、右視神経炎が発症した。他の神経学的異常所見はなかったが、脳 MRI で皮質下白質に多発性造影病変がみとめられた (Fig. 1b)。髄液検査では細胞数 21/μl、蛋白 36mg/dl、IgG index 1.67 であった。5 日間ステロイドパルス療法後症状は改善し、造影病変は消失した。パルス後の PSL 内服は 5 月中旬に中止された。

PSL 中止 3 週間後、意識障害をともなう顔面痙攣が出現した。脊髄液検査では細胞数の軽度上昇、IgG index 0.8 があり OCB は陰性であった。脳 MRI で頭頂葉に造影病変がみとめられ (Fig. 1c)、5 日間ステロイドパルス療法施行した。1 カ月程 PSL の内服をおこなった。

2009 年 8 月初めに当科に入院した。

神経学的所見：意識は清明で知的に問題はなく、脳神経領域、運動および感覚系に特記すべき所見はなかった。眼科的には視力低下はなく、中心フリッカー値は正常で、その他にも所見はなかった。

入院後経過：PSL 中止 3 日目より感染徴候や自覚症状をともなわない 37~38℃ 台の発熱が出現し、脳 MRI では両側大脳半球くも膜下腔に造影効果をとともなう高信号域をみとめた (Fig. 1d)。PSL 中止 10 日後、右顔面から始まる意識障害をともなう全身痙攣が出現した。この直後に脊髄液を採取した。ステロイドパルス療法 5 日間を 2 クール施行後、解熱して造影病変も消失した。2010 年 3 月まで、PSL 治療を継続して

\*Corresponding author: 国立病院機構宇多野病院 MS センター (〒616-8255 京都府京都市右京区鳴滝音戸山町 8)

<sup>1)</sup>国立病院機構宇多野病院 MS センター

<sup>2)</sup>同 小児科

<sup>3)</sup>金沢医科大学脳脊髄神経治療学 (神経内科)

<sup>4)</sup>国立病院機構宇多野病院発作科

(受付日：2010 年 5 月 21 日)

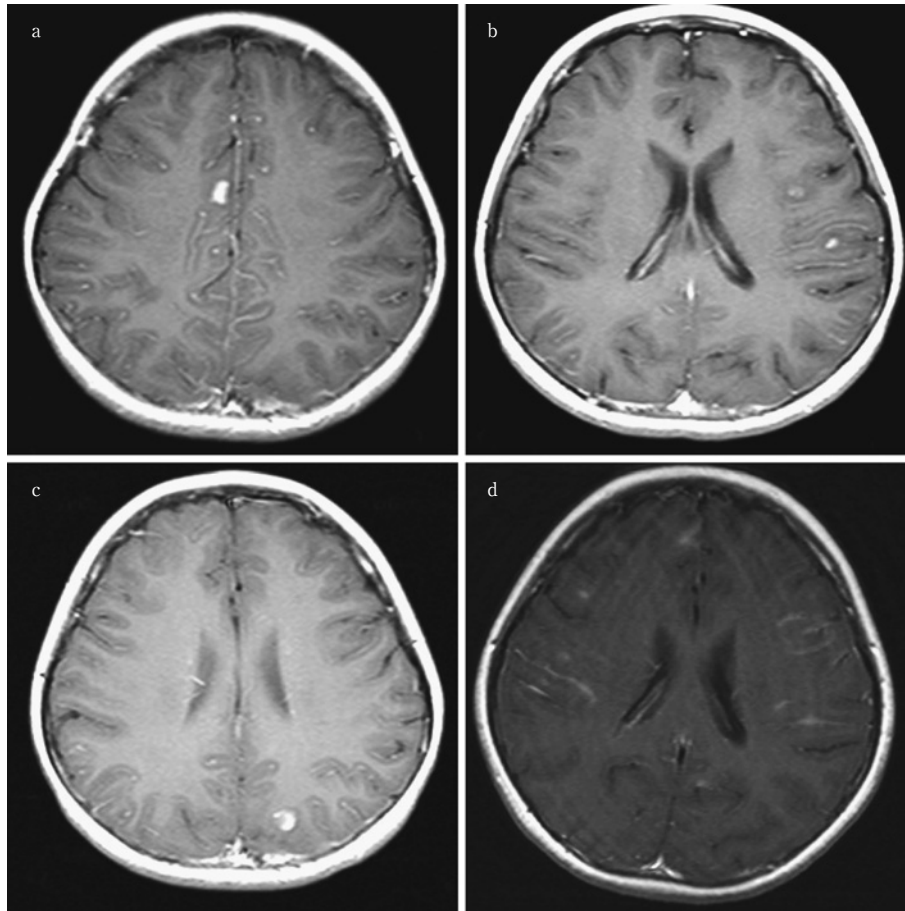


Fig. 1 Brain MRI findings during the clinical course. Gadolinium-enhanced T<sub>1</sub>-weighted images (TR=471msec, TE=14msec) show cortical (a), multiple subcortical white matter (b, c), and leptomeningeal enhancement (d).

おり、その後、痙攣などは出現していない。脊髄 MRI では異常所見はなかった。

検査所見：検血、検尿生化学に異常はなく、赤沈値は1時間値 28mm, CRP 0.43mg/dl, IgG 656mg/dl, IgA 135mg/dl, IgM 86mg/dl, C3 165mg/dl(正常値：86~160), C4 73mg/dl(17~45), CH50 65.1U/ml(32~49), ACE 8.0mU/ml(6.6~21.4), リゾチーム 8.8μg/ml(5.0~10.2), 抗核抗体や抗甲状腺抗体などの各種自己抗体や抗 AQP4 抗体, 抗 α-enolase 抗体, 抗 glutamic acid decarboxylase(GAD)抗体は陰性であった。痙攣再発3日前の脳波では棘波と徐波がみとめられた (Fig. 2)。

脊髄液所見：細胞数 145/μl(単核球 251/3, 多核球 184/3), 蛋白 40mg/dl, MBP 59.7pg/ml(102以下), OCB(等電点電気泳動法) 4本陽性, IgG index 0.65(0.59以下)<sup>6)</sup>であった。

反復性視神経炎はあるが、PSL 反応性の痙攣がみとめられたため、抗 NMDA 受容体抗体の測定をおこなった。抗体の検出<sup>7)</sup>は著者らの一人(KT)により施行された。抗 NMDA 受容体抗体の測定は、グルタミン酸受容体 NR1 および NR2 サブユニットそれぞれの cDNA を発現ベクターに挿入し、HEK293 細胞に transfect して、患者検体および、市販の抗 NR1/NR2

抗体(ウサギ)を一次抗体, FITC-抗ヒト IgG および PE-抗ウサギ IgG を二次抗体として二重染色を施し、重なり合う染色パターンを陽性として検出した。入院後に痙攣発作が出現した日の血清(希釈率 1:40)では陰性だったが、脊髄液(1:4)で陽性であった。

## 考 察

自験例では PSL 依存性で、PSL を中止するたびに再燃しており、MS の可能性は低いと考えられた。この経過はむしろ NMO を示唆するが脊髄炎や抗 AQP4 抗体, LCL はなく、脊髄液の IgG index 亢進や OCB は中枢神経内での IgG 産生を意味するし、血清では陰性で脊髄液で抗 NMDA 受容体抗体がみとめられたことは、中枢神経病変の形成に抗 NMDA 受容体抗体が深く関与していることを示唆している。NMDA 受容体脳炎で髄膜が造影されることは記載があり<sup>3)</sup>、脳 MRI 所見も矛盾しない。

最近、NMDA 受容体脳炎発症後に視神経炎と脊髄炎を反復する 15 歳例が報告された。発症当時の所見が NMDA 受容体脳炎に典型的であったこと、イムノプロットで同定されてい

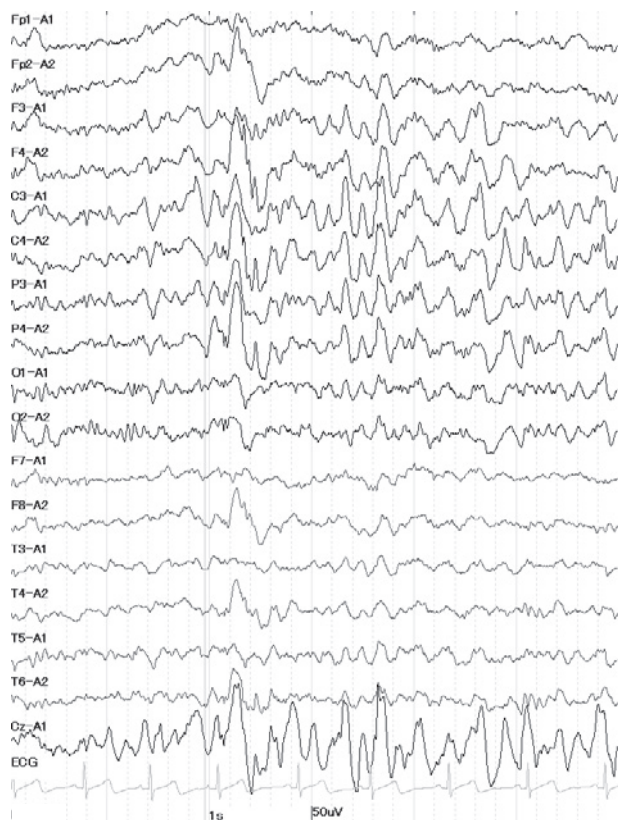


Fig. 2 Electroencephalography on admission. Electroencephalography during sleep shows epileptic activities in the bilateral frontal, central, and parietal regions.

ないものの他の抗神経抗体がみとめられたことから、NMDA 受容体脳炎後にエピソード・スプレディングをおこして、seronegative NMO が合併したと考えられた<sup>8)</sup>。Kruer 例も自験例も将来抗 AQP4 抗体が陽性になる可能性は否定できないが、自験例では視神経炎で発症し、2 カ月後には痙攣を呈しており、エピソード・スプレディングは考えがたい。NMDA 受容体は神経細胞表面に発現しており、NMO 類似の病変形成に抗 NMDA 受容体抗体が関与しうるか否かは不明で、

NMDA 受容体脳炎と視神経との関連については類似例の集積を待ちたい。

本例の要旨は第 22 回日本神経免疫学会学術集会 (2010 年 3 月 17~19 日, 東京) で発表した。また、厚生労働省の「厚生労働科学研究費補助金」からの補助による。抗  $\alpha$ -enolase 抗体を測定していただきました。福井大学第 2 内科・米田 誠先生に深謝いたします。

## 文 献

- 1) Dalmau J, Tüzün E, Wu H-Y, et al. Paraneoplastic anti-N-methyl-D-aspartate receptor encephalitis associated with ovarian teratoma. *Ann Neurol* 2007;61:25-36.
- 2) Kamei S, Kuzuhara S, Ishihara M, et al. Nationwide survey of acute juvenile female non-herpetic encephalitis in Japan: Relationship to anti-N-methyl-D-aspartate receptor encephalitis. *Int Med* 2009;48:673-679.
- 3) Dalmau J, Gleichman AJ, Hughes EG, et al. Anti-NMDA-receptor encephalitis: case series and analysis of the effects of antibodies. *Lancet Neurol* 2008;7:1091-1098.
- 4) Florance NR, Davis RL, Lam C, et al. Anti-N-methyl-D-aspartate receptor (NMDAR) encephalitis in children and adolescents. *Ann Neurol* 2009;66:11-18.
- 5) Dale RC, Irani SR, Brilot F, et al. N-methyl-D-aspartate receptor antibodies in pediatric dyskinetic encephalitis lethargica. *Ann Neurol* 2009;66:704-709.
- 6) 田中正美, 荒木保清, 田中恵子. 髄液 IgG index の日本人正常値. *神経内科* 2010;72:337-338.
- 7) 田中恵子. 抗 NMDA 受容体抗体陽性例の臨床的特徴に関する検討. 厚生労働科学研究費補助金 ころの健康科学研究事業「急性脳炎・脳症のグルタミン酸受容体自己免疫病態の解明・早期診断・治療法確立に関する臨床研究」研究班平成 20 年度報告書. p. 127-128.
- 8) Kruer MC, Koch TK, Bourdette DN, et al. NMDA receptor encephalitis mimicking seronegative neuromyelitis optica. *Neurology* 2010;74:1473-1475.

**Abstract****Anti-NMDA receptor antibody encephalitis with recurrent optic neuritis and epilepsy**

Rie Motoyama, M.D.<sup>1)</sup>, Kazuhiro Shiraishi, M.D.<sup>2)</sup>, Keiko Tanaka, M.D.<sup>3)</sup>,  
Masako Kinoshita, M.D.<sup>4)</sup> and Masami Tanaka, M.D.<sup>1)</sup>

<sup>1)</sup>MS Center, Utano National Hospital

<sup>2)</sup>Department of Neuropediatrics, Utano National Hospital

<sup>3)</sup>Department of Neurology, Kanazawa Medical University

<sup>4)</sup>Department of Neurology, Utano National Hospital

A previously healthy, 10-year-old girl developed left optic neuritis that treated with oral prednisolon (PSL). During the following 8 months, the patient exhibited right optic neuritis 3 days after discontinuation of PSL therapy and three episodes of epileptic seizures 3 weeks after PSL withdrawal. Cerebrospinal fluid (CSF) examination revealed pleocytosis (mononuclear cells), increased IgG index, and positive oligoclonal IgG expression. Brain MRI showed multiple cortical, subcortical, and leptomeningeal enhanced lesions. However, spinal cord MRI revealed no lesions. Neither autoantibodies to nuclear, thyroid,  $\alpha$ -enolase, glutamic acid decarboxylase, nor aquaporin 4 was detected. However, anti-NMDA receptor antibodies (NMDAR-Ab) were present in her CSF.

This patient is the second reported case of NMDAR-related encephalitis with recurrent optic neuritis. The possibility of seronegative neuromyelitis optica (NMO) could not be ruled out for the symptom of recurrent optic neuritis. However, the presence of NMDAR-Ab in the CSF together with increased IgG index and oligoclonal IgG bands, which are usually negative in NMO suggested that this patient is NMDAR-related encephalitis combined with rare symptom of optic neuritis for this type of encephalitis, though we need to wait larger number of patients' accumulation to conclude that the optic neuritis could be one of the features of NMDAR-related encephalitis.

(Clin Neurol 2010;50:585-588)

**Key words:** Anti-NMDA receptor antibodies encephalitis, anti-aquaporin 4 antibodies, multiple sclerosis, neuromyelitis optica, optic neuritis

---