

症例報告

塩酸ドネペジル投与後に頸部ジストニアを呈した レビー小体型認知症の1例

長谷川典子¹⁾ 嶋田 兼一^{1)*} 山本 泰司²⁾ 前田 潔²⁾

要旨：長期に塩酸ドネペジル5mgを投与されていて頸部前屈が出現し、同剤中止後3週間で改善し、5カ月後再投与したところ短期で頸部左方側屈を呈したレビー小体型認知症（DLB）の78歳女性例を報告する。頸部MRI上、頸髄圧迫や傍脊柱筋の萎縮・変性をみとめず、末梢神経伝導検査、疲労試験、各種血液・髄液所見には異常なく、表面筋電図において持続性収縮がみとめられたため、これらの異常姿勢は頸部ジストニアと診断した。ふたたび塩酸ドネペジルを中止すると、3週間で症状は改善した。DLBにおいて、塩酸ドネペジルは、頸部ジストニアの出現に関与する可能性が示唆された。

（臨床神経 2010;50:147-150）

Key words：塩酸ドネペジル，頸部ジストニア，レビー小体型認知症，頸部前屈，頸部側屈

はじめに

レビー小体型認知症（DLB）は、アルツハイマー型認知症（AD）に次いで頻度が高い認知症であり、塩酸ドネペジルが有効とされているが、至適用量、副作用、長期的な効果は検討課題である。また、抗精神病薬に対して過敏性があると指摘されている¹⁾。頸部前屈、頸部左方側屈といった異常姿勢をきたす疾患は、重症筋無力症、筋萎縮性側索硬化症、パーキンソン病をはじめとした神経・筋疾患、膠原病、甲状腺機能低下症など多岐にわたる²⁾。今回、塩酸ドネペジルで誘発されたと考えられる頸部ジストニアの症例を経験したので報告する。

症 例

症例：78歳、女性、右きき

主訴：ものわすれ、異常姿勢

既往歴：特記事項なし。

家族歴：母 パーキンソン病、長男 統合失調症。

生活歴：5年制中学校卒。主婦。夫（83歳）・長男と同居。

病前性格：内向的、非社交的。

現病歴：2004年頃からのものわすれが著明となり、2007年（76歳）3月某日、当科外来を受診した。初診時、MMSE 21/30（見当識-4、注意-2、想起-3）で、頭部MRI上、大脳のびまん性萎縮および海馬の萎縮をみとめ、この時幻視、パーキンソンニズムは観察されず、ADと診断した。塩酸ドネペジル5mg

内服が開始された。以後、近医を受診していたが、2008年（77歳）4月頃、幻視が家族によって観察されるようになった。同年9月某日、頸部前屈が出現（Fig. 1A）し、当科再紹介され、同年10月某日、精査加療目的に当科第1回入院となった。MMSEは16/30（見当識-6、注意-4、想起-3、構成-1）であり、幻視、パーキンソンニズム、認知機能の変動をみとめた。頭部MRI上、脳血管障害を示唆する所見はみとめられず、大脳および海馬の萎縮がみとめられた。¹²³I-IMP SPECT上、両側側頭頭頂連合野・後部帯状回・後頭葉の血流が著明に低下していた。¹²³I-MIBG心筋シンチグラフィでは、心臓縦隔比（H/M比）は、早期相2.28、遅延相1.94であり、washout rate（WR）は17%であった。これらの所見からDLBと診断を変更した。頸部MRI上では頸髄圧迫所見はみとめられず、頸部伸筋・屈筋群の筋力低下や血液検査において異常所見なく、塩酸ドネペジルを中止したところ、3週間後に頸部前屈は消失した（Fig. 1B）。2009年3月某日、認知機能低下の進行遅延を期待して塩酸ドネペジル3mgをふたたび導入したが、5mgに増量したところ、2週間後に頸部左方側屈が出現した。同年4月某日、精査加療目的に当科第2回入院となった。

入院時現症：身長141cm、体重38kg、体温36.5℃、血圧112/68mmHg、脈拍64回/分。表在リンパ節腫脹、甲状腺腫大なく、その他、一般身体所見に異常はみとめられなかった。幻視（「藤の花がきれいに咲いていますね」と空中で何かをつかもうとする動作）、被害妄想（「夫に捨てられたからここに入られました」）が観察された。

神経学的所見：意識は清明であった。眼球運動は正常で、眼

*Corresponding author: 兵庫県立姫路循環器病センター〔〒670-0981 兵庫県姫路市西庄甲520〕

¹⁾兵庫県立姫路循環器病センター

²⁾神戸大学大学院医学研究科精神医学分野

（受付日：2009年6月23日）

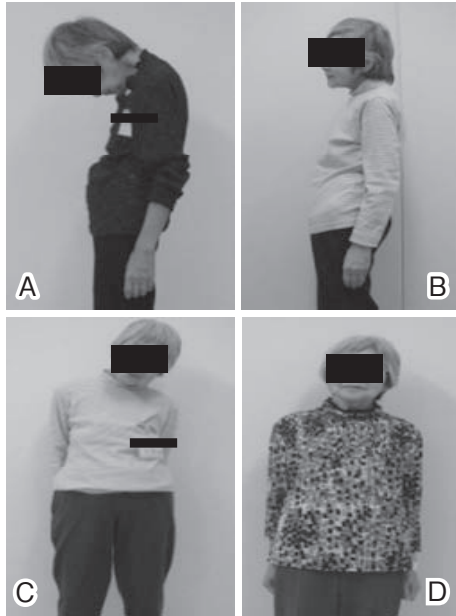


Fig. 1 Photographs of cervical dystonia in the patient.

- A: At the first admission.
 B: At the first discharge.
 C: At the second admission.
 D: At the second discharge.

瞼下垂・構音障害・顔面筋麻痺はなく、その他の脳神経系所見に異常はみとめなかった。姿勢は頸部左方側屈であり (Fig. 1C)、日内変動はなかった。頸部屈曲筋群・伸展筋群の筋力低下なく (徒手筋力検査 5/5)、頸部の筋萎縮や運動時痛はなく、head drop test および Spurling 徴候も陰性であった。筋線維束攣縮、小脳症状、感覚障害もみとめなかった。両上肢には歯車様の筋強剛をみとめた。静止時および姿勢時振戦はなく、歩行時に突進現象が観察されたが、小刻み歩行はみとめなかった。姿勢反射は正常で、Romberg 試験は陰性であった。四肢腱反射正常で、病的反射 (Babinski 反射, Chaddock 反射, Myerson 徴候) はみとめなかった。

検査所見: MMSE16/30 (見当識-6, 注意-4, 想起-3, 構成-1) と認知機能低下をみとめた。頭部 MRI では、大脳および海馬の萎縮をみとめたが、半年前と比較して著変はなかった。尿・血液生化学検査では、肝・腎機能、電解質、耐糖能、ALP, CRP など正常所見であった。CK 129IU/l, aldolase 3.5IU/l も正常であった。甲状腺機能異常もなく、電解質、乳酸、ピルビン酸、コルチゾール、血清銅、フェリチン、セルロプラスミンはいずれも正常であった。抗アセチルコリン受容体抗体 (抗 AChR 抗体) は陰性であった。免疫グロブリン補体価は正常で、抗核抗体 40 倍未満、抗 Jo-1 抗体陰性、抗 Sm 抗体陰性で、膠原病をうたがう所見はなかった。RPR と TPHA も陰性であった。頸部 MRI では、第 3 から第 5 頸椎にかけて変形がみとめられたものの頸髄を圧迫する所見はなく、傍脊柱筋の萎縮および変性を示唆する信号の異常はみとめなかった。表面筋電図の測定は立位、坐位、仰臥位でおこなった。感覚トリッ

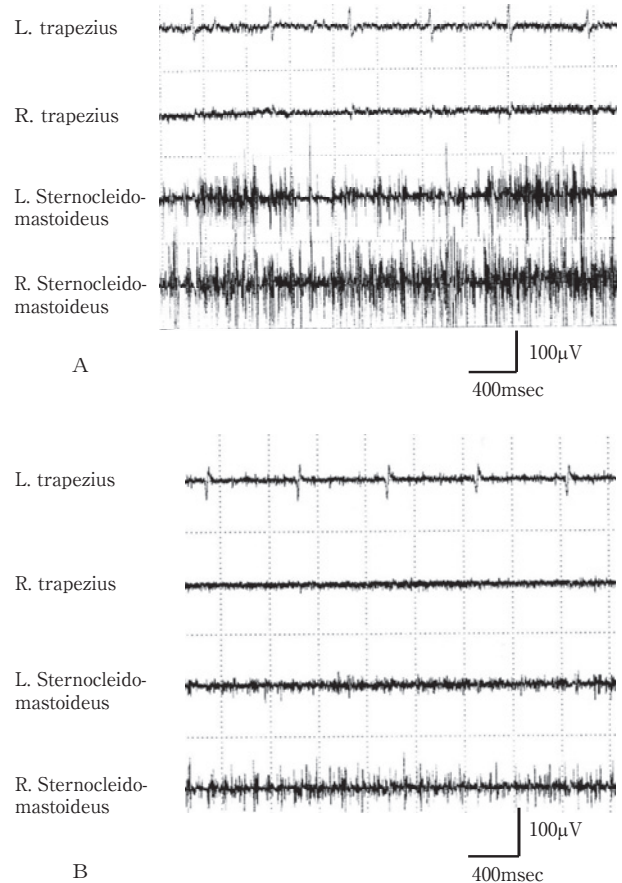


Fig. 2 Electromyography of the neck muscles at rest.

- A: During treatment with donepezil.
 B: Three weeks after discontinuation of donepezil.

クの有無をみるため、患者の手を頸部、顔面に触れさせたが、筋活動の変化はみられず、感覚トリックはみとめられなかった。立位、坐位、仰臥位で、頸部筋群の筋活動をみとめた。臥床時は安静を保持し、頸部筋群に伸展外力が加わらないようにして施行したが、胸鎖乳突筋の持続性筋収縮をみとめた (Fig. 2A)。髄液検査、針筋電図、末梢神経伝導検査、疲労試験に異常所見はみとめられなかった。

経過 (Fig. 3): 第 2 回入院時、頸部左方側屈の状態を Western Spasmodic Torticollis Rating Scale (TWS-TRS) で評価すると 20/35 であった。塩酸ドネペジル中止 1 週後 TWS-TRS 12/35, 2 週後に TWS-TRS 6/35 と改善し、表面筋電図を施行したところ、活動電位が減少していた (Fig. 2B)。3 週後には、頸部左方側屈は消失した (Fig. 1D)。塩酸ドネペジル中止 5 週後、ふたたび異常姿勢を呈することなく、MMSE16/30 と認知機能にも著明な低下みとめず、経過良好にて退院となった。

考 察

本症例は、記憶力低下ではじまり、AD の診断のもとに、塩酸ドネペジル 5mg 投与をされたが、18 カ月後に、頸部前屈を呈した。併せて、幻視、被害妄想、パーキンソニズム、認知機

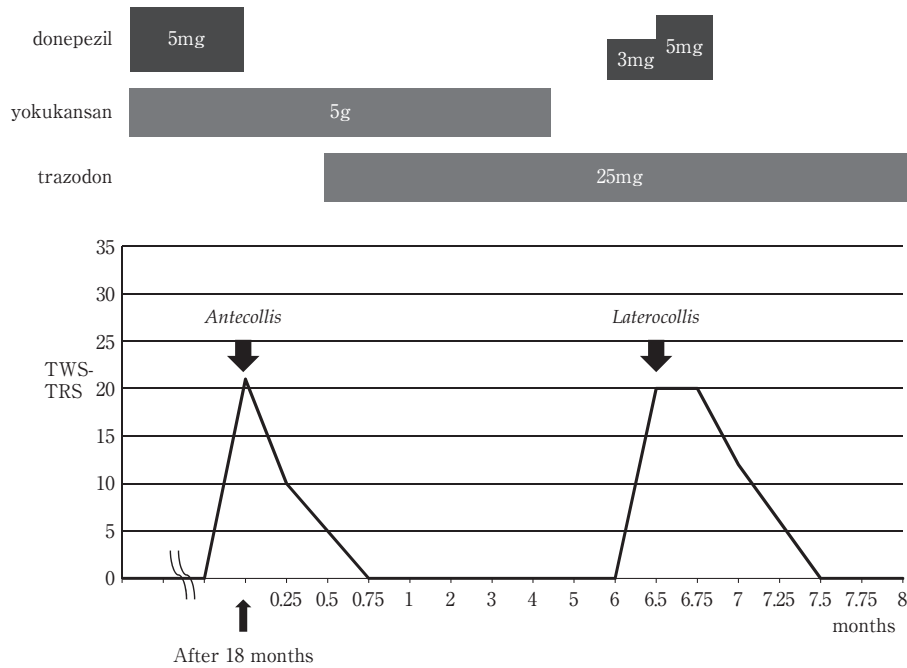


Fig. 3 Relationships between donepezil administration and torticollis.

能の変動が出現していた。全身状態は良好で症状性精神障害は否定的で、抗精神病薬の投与歴もなく、薬剤性のせん妄や精神症状も否定された。脳梗塞の既往なく、頭部MRI上も、脳血管性病変はみとめられず、¹²³I-IMP SPECT 上の後頭葉血流低下といったDLBの支持的特徴も呈しており、DLB international workshop (2006) の臨床診断基準にしたがい、DLB (probable) と診断を変更した。しかし、本例での¹²³I-MIBG心筋シンチグラフィーにおけるH/M比は早期相および遅延相は、ともに低下していなかった。Inuiら³⁾は、probable DLBでは、12例中1例(8.3%)において、Estorchら⁴⁾はprobable DLBかつdefinite DLBの19例中1例(5%)において、¹²³I-MIBGの集積が正常であったと報告している。また、WRは17%であったが、Yoshitaら⁵⁾の報告によると、DLBのWRはAD群および対照群と比較して高く、23.6をカットオフとして感度84%、特異度83%である。本例の呈した¹²³I-MIBG心筋シンチグラフィーの結果は、DLBの所見としては少数に属するものであった。

頸部前屈は、塩酸ドネペジルを18カ月間投与中に、突然発症し、塩酸ドネペジル中止3週後に消失した。認知機能低下の遅延効果を期待して、頸部の姿勢異常消失から5カ月後に再投与したところ、塩酸ドネペジル投与4週間後に頸部左方側屈が出現した。

このような姿勢異常を呈する疾患の鑑別をおこなった。筋力低下はなく、症状は進行せず、CKなどの筋原性酵素は正常範囲で、画像上も傍脊柱筋の萎縮・変性・炎症を示唆する所見はなかった。針筋電図で筋原性変化を示唆する所見もみとめられなかったことから、多発筋炎、封入体筋炎、限局性頸部伸筋ミオパチーなどのdropped head syndromeを示す筋疾

患は否定的であった²⁾。また、症状の日内変動なく、抗AChR抗体は陰性で、疲労試験でwaningなど異常所見もなく、重症筋無力症も考えにくい⁶⁾。画像および所見から頸椎症も示唆されず、髄液検査において著明な異常所見をみとめず、脳炎、多発性硬化症、脊髄炎も否定的であった。F波をふくめて末梢神経伝導検査は正常で、筋電図で神経原性の変化を示唆する所見はえられず、筋萎縮性側索硬化症や末梢神経炎なども考えにくい⁷⁾。甲状腺機能、自己抗体、各種代謝産物は正常で、甲状腺機能低下症、膠原病、ミトコンドリア病なども否定的であった⁸⁾。塩酸ドネペジル5mg投与中に施行した表面筋電図で、胸鎖乳突筋に持続性筋収縮をみとめ、投与中止3週間後に異常姿勢は消失し、胸鎖乳突筋の筋活動電位は減弱したことから、頸部前屈、頸部左方側屈といった異常姿勢は頸部ジストニア(cervical dystonia)と診断した。

頸部ジストニアは、統合失調症の患者に対して、長期に抗精神病薬を投与した際に出現することが報告されている。ハロペリドールを主剤とした定型抗精神病薬(D2 antagonist)を長期間使用したばあいに観察され、抗精神病薬の中止では症状は改善されないと報告されている⁹⁾。黒質線条体ドパミン経路において、D2受容体が長期にわたり遮断され、受容体がup-regulationされ、感受性が増大したためと考えられる。さらに、ADの患者に対して、非定型抗精神病薬(5-HT_{2A}-D₂ antagonist)であるリスペリドンに塩酸ドネペジルを併用すると、体幹ジストニアであるPisa症候群がみとめられたと報告されている^{10,11)}。これは、リスペリドンによって、相対的にドパミン作用が抑制されて薬剤性パーキンソンズムが惹起され、そこに塩酸ドネペジルが作用すると、ジストニアが出現したと考えられる。この現象は、パーキンソン病近縁疾患である

DLBに、塩酸ドネペジルを投与するとジストニアが出現した本例と類似した病態と考える。また、Pisa症候群の治療に高用量の抗コリン薬が奏効したことから、ジストニアの発現には、ドパミン-アセチルコリン神経系の不均衡も指摘されている¹²⁾。塩酸ドネペジルはアセチルコリンエステラーゼを可逆的に阻害して、作用部位でのアセチルコリン濃度を高める薬剤であるが、ドパミン神経伝達系に直接的あるいは間接的に関与している可能性が示唆されている。黒質線条体のD2受容体がADとはことなった動態を示すDLBの患者に対しては、塩酸ドネペジルの至適用量、投与期間を検討する必要があると考えられる。

文 献

- 1) McKeith I, Fairbairn A, Perry R, et al. Neuroleptic sensitivity in patients with senile dementia of Lewy body type. *BMJ* 1992;19:673-678.
- 2) Gourie-Devi M, Nalini A, Sandhya S. Early or late appearance of "dropped head syndrome" in amyotrophic lateral sclerosis. *J Neurol Neurosurg Psychiatry* 2003;74:683-686.
- 3) Inui Y, Toyama H, Manabe Y, et al. Evaluation of probable or possible dementia with lewy bodies using ¹²³I-IMP brain perfusion SPECT, ¹²³I-MIBG, and ^{99m}Tc-MIBI myocardial SPECT. *J Nucl Med* 2007;48:1641-1650.
- 4) Estorch M, Camacho V, Paredes P, et al. Cardiac ¹²³I-metaiodobenzylguanidine imaging allows early identification of dementia with Lewy bodies during life. *Eur J Nucl Med Mol Imaging* 2008;35:1636-1641.
- 5) Yoshita M, Taki J, Yokoyama K, et al. Value of ¹²³I-MIBG radioactivity in the differential diagnosis of DLB from AD. *Neurology* 2006;66:1850-1854.
- 6) 岡野智子, 藤竹純子, 鈴木香織ら. 首下がりで発症した抗MuSK抗体陽性重症筋無力症の1例. *臨床神経* 2006;46:496-500.
- 7) 松山友美, 笹ヶ迫直一, 小池明広ら. たこつぼ型心筋症を合併した筋萎縮性側索硬化症の剖検例. *臨床神経* 2008;48:249-254.
- 8) 古谷力也, 石原健司, 宮澤由美ら. 「首下がりを呈した甲状腺機能低下症の1例. *臨床神経* 2007;47:32-36.
- 9) Maeda K, Ohsaki T, Kuki K, et al. Severe antecollis during antipsychotics treatment: a report of three cases. *Prog Neuropsychopharmacol Biol Psychiatry* 1998;22:749-759.
- 10) Villarejo A, Camacho A, Garcia-Ramos R, et al. Cholinergic-dopaminergic imbalance in Pisa Syndrome. *Clin Neuropharmacol* 2003;26:119-121.
- 11) Kwak YT, Han IW, Baik J, et al. Relation between cholinesterase inhibitor and Pisa syndrome. *Lancet* 2000;355:2222.
- 12) 鈴木利人, 安部秀三. Pisa症候群の臨床的特徴と病態. *臨床精神薬理* 1999;2:845-852.

Abstract

A case of dementia with Lewy bodies showing cervical dystonia after donepezil administration

Noriko Hasegawa, M.D.¹⁾, Ken-ichi Shimada, M.D., Ph.D.¹⁾,
Yasuji Yamamoto, M.D., Ph.D.²⁾ and Kiyoshi Maeda, M.D., Ph.D.²⁾

¹⁾Department of Aging Brain and Cognitive Disorders, Hyogo Brain and Heart Center at Himeji

²⁾Department of Psychiatry and Neurology, Kobe University Graduate School of Medicine

We reported a patient with probable dementia with Lewy bodies (DLB) showing cervical dystonia during treatment with donepezil. A 78-year-old female had been treated with donepezil 5 mg/day for 18 months. The patient admitted to our hospital because of severe antecollis. Antecollis disappeared three weeks after discontinuation of donepezil.

Five months later the patient received donepezil 3-5 mg/day for disease progression. The patient showed laterocollis again after a month-treatment with donepezil. Physical examination and laboratory tests were normal. Magnetic resonance imaging of the neck showed no abnormal finding, but electromyography revealed dystonic changes in the neck muscles. Three weeks after discontinuation of donepezil, laterocollis disappeared. These findings suggest that treatment with donepezil induced cervical dystonia in a patient with DLB.

(*Clin Neurol* 2010;50:147-150)

Key words: donepezil, cervical dystonia, DLB, antecollis, laterocollis