臨床神経 2024;64:176-180
doi: 10.5692/clinicalneurol.cn-001923

症例報告

肺腺癌に対して Durvalumab を使用後に四肢・頸部の筋強直で発症した Stiff-person 症候群の 1 例

井上 貴司*，大岩 慧，堀内 一宏

市立函館病院脳神経内科

要旨：症例は 74 歳女性．肺腺癌に対して Durvalumab を使用中に，四肢・体幹部の筋強直が出現した．発作性有痛性筋痙攣と，表面筋電図での主働筋と拮抗筋の持続的な筋収縮を認めた．血液検査では amphiphysin 抗体が強陽性であり，stiff-person 症候群（stiff-person syndrome，以下 SPS と略記）と診断した．免疫グロブリン大量静注療法やクロナゼパムを開始し，発作性有痛性筋痙攣は消失した．原発巣が制御されている，かつ免疫チェックポイント阻害薬再開後という経過から，免疫関連有害事象として SPS が顕在化したと考えた．極めて稀ではあるが免疫チェックポイント阻害薬に関連して生じうる事を留意する必要がある．

Key words：stiff-person 症候群，免疫関連有害事象，amphiphysin 抗体，肺癌，免疫グロブリン静注療法

はじめに

Stiff-person 症候群（stiff-person syndrome，以下 SPS と略記）は持続性全身性筋強直と発作性有痛性筋痙攣を主症状とする症候群である[1]．免疫介在性の機序により GABA 作動性抑制性経路が障害され，α 運動ニューロンの脱抑制を生じる事が病態形成に関与しているとされる[2]．典型的な SPS ではグルタミン酸脱炭素酵素抗体との関連が示唆されているが[3]，amphiphysin 抗体（anti-amphiphysin antibody，以下 AMPH 抗体と略記）が陽性となり傍腫瘍性神経症候群（paraneoplastic syndrome，以下 PNS と略記）としての側面を持つ SPS や[4]，進行性に脳幹症状やミオクローヌスを来す一群も存在する[5]．今回我々は肺腺癌に対して Durvalumab を使用中に SPS を発症した症例を経験した．PNS の経過としては矛盾する点が多く，免疫関連有害事象（immune-related Adverse Events，以下 irAE と略記）として SPS が顕在化した可能性があると考えた．irAE-SPS はこれまで本邦・国外含め既報が存在しないが，十分周知されていない影響で未診断の症例も存在している可能性があり，irAE として生じうる事を念頭に精査を行うべきである．

症　　例

症例：74 歳，女性

主訴：四肢体幹部の発作性の疼痛

既往歴：68 歳 関節リウマチ，73 歳 卵巣境界悪性腫瘍（腹式子宮全摘術，両側付属器切除術，大網部分切除術），肺腺癌（cT0N2M0, cStage IIIA），高血圧症，74 歳 発作性心房細動．

家族歴：神経筋疾患の家族歴なし．

生活歴：喫煙 23〜73 歳 50 年×1 本/日．その他の生活歴に特記事項なし．

現病歴：2021 年 9 月中旬に前医で卵巣境界悪性腫瘍の摘出術が行われたが，この際に肺腺癌を指摘されていた．10 月上旬から肺腺癌に対してカルボプラチン，ビノレルビン及び放射線療法が開始され，腫瘍の縮小確認後の 11 月下旬から Durvalumab による維持療法が開始となった（Fig. 1）．2022 年 1 月には放射線肺臓炎の為 Durvalumab が休薬となり，2 月下旬から投与が再開された．4 月中旬頃から四肢・体幹部の筋強直が出現し体動困難となり，精査目的に前医へ入院となった．入院後にも症状が増悪し，頸部・上肢の筋緊張亢進が著明となり，大量発汗を伴う発作性有痛性筋痙攣が数分毎に頻発する様になった．関節リウマチの増悪が疑われて前医でプレドニゾロン 15 mg/日に増量されたが，症状の改善が得られず神経筋疾患が疑われて 5 月下旬に当科へ転院となった．

入院時現症：身長 154 cm，体重 51.0 kg，体温 38.0℃，心拍数 98/min，血圧 187/99 mmHg，酸素飽和度（室内気）98%．一般身体所見に特記すべき所見はなかった．神経学的所見は，意識清明で，脳神経に異常所見はなかった．頸部・上肢近位部優位に著明な筋強直と筋肥大があり，四肢屈曲運動は自動的・他動的ともに不可能だった．大量発汗を伴って数分毎に発作性有痛性筋痙攣を生じていた．夜間入眠中に発作が出現することはなかった．

検査所見：血液検査では CK 960 U// と上昇していた．その他の血算・生化学には特記すべき異常所見を認めなかった．リウマトイド因子 165 IU/m/，CCP 抗体 7.9 U/m/ と陽性であった．抗核抗体，dsDNA-IgG 抗体，sm 抗体，RNP 抗体，SS-A 抗体は陰性であった．GAD 抗体，Gephyrin 抗体，DPPX6 抗体，GABAaR 抗体，GlyR 抗体，LGI1 抗体，CASPR2 抗体は陰性であった．

（Received September 5, 2023; Accepted December 1, 2023; Published online in J-STAGE on February 17, 2024）
This article is available in Japanese with an abstract in English at www.jstage.jst.go.jp/browse/clinicalneurol.
©2024 Japanese Society of Neurology

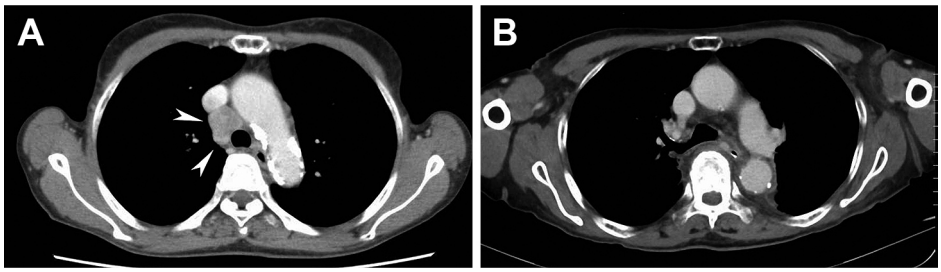

Fig. 1 Contrast-enhanced CT showing changes in lung cancer after treatment.
A. Before chemoradiation therapy, B. After chemoradiation therapy. There was a mass shadow in the mediastinum, and a lymph node biopsy performed at another hospital resulted in the diagnosis of lung adenocarcinoma (A). After chemoradiotherapy, the mass shadow in the mediastinum disappeared (B).

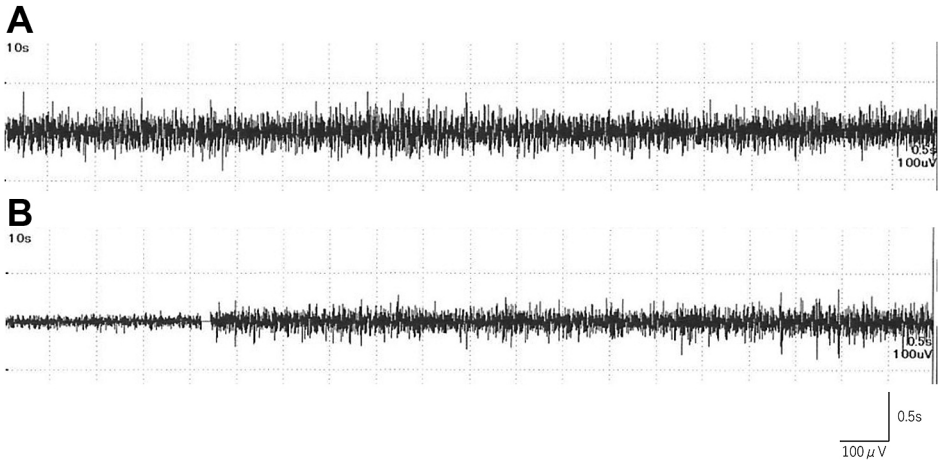

Fig. 2 Surface electromyography of the biceps and triceps brachii on day 11.
A. Right biceps brachii, B. right triceps brachii. Sustained muscle contraction was observed in both the biceps and triceps brachii during flexion of the elbow at rest.

AMPH 抗体が 3+と強陽性を認めた．脳脊髄液検査は初圧 130 mmH_2O，細胞数 12/μl（単核球 11/μl），蛋白 39.5 mg/dl，髄液糖 69 mg/dl（同時血糖 130 mg/dl），IgG index 0.89，髄液細胞診は Class I であった．右上腕二頭筋及び右上腕三頭筋で行った表面筋電図では，両筋で安静時に持続的な運動単位電位の出現があり，肘関節屈曲運動時に主働筋・拮抗筋の持続的な筋収縮が確認された（Fig. 2）．なお，前医で実施された縦隔リンパ節生検では，細胞質内粘液産生と核クロマチン増量を示す異型上皮があり，異型細胞は免疫染色で AE1/AE3(+), CK7(+), CK20(−), TTF-1(+), NaspinA(+), PAXS(−), ER(−), CDX-2(−)であった．

入院後経過：経過を Fig. 3 に示す．入院時に，数分に一度全身性の筋強直が出現し強い苦痛を伴っていたことから，ジアゼパム 10 mg 静脈注射を使用したところ筋強直は一時的に緩和された．入院当初には睡眠障害を呈していたことや，大量発汗を伴う有痛性筋痙攣という症状から Issacs 症候群を疑った．しかし，睡眠障害は発作が頻発していたことによる入眠障害であり，入眠後には症状が消失していたこと，表面筋電図で主働筋と拮抗筋の持続的な収縮が認められたこと，後に AMPH 抗体陽性が判明したことから，Issacs 症候群ではなく SPS と診断した．第 1 病日からクロナゼパム 1.5 mg/日で内服を開始し，第 2 病日から 5 日間免疫グロブリン大量静注療法（intravenous immunoglobulin，以下 IVIg）を施行した（0.4 g/kg/日≒17.5 g/日）．第 46 病日には発作性有痛性筋痙攣が完全に消失し，肘関節屈曲も 30°程度まで可能となった．第 11 病日からステロイドパルス療法（intravenous methylprednisolone，以下 IVMP）を施行したが，明らかな効果は得られなかった．第 14 病日頃にはリハビリテーションで介助歩行が可能となり，第 23 病日から 2 回目の IVIg を行い肘関節の屈曲が 110°程度まで改善し自力での食事摂取が可能となった．原発巣の肺腺癌は，CT で確認する限り消失したままであったことから，腫瘍に対する治療は呼吸器内科と協議の上で一度中断したまま経過観察を継続する方針とした．廃用性拘縮の影響も加わって ADL の低下が見られ，リハビリテーション目的に第 77 病日に回復期病院へ転院となった．

考　　察

AMPH 抗体陽性 SPS は，1993 年に乳癌患者において初めて報告され[6]，次いで 1999 年に肺小細胞癌と関連した AMPH 抗体陽性 SPS が報告された[7]．2008 年の SPS 621 例を検討した

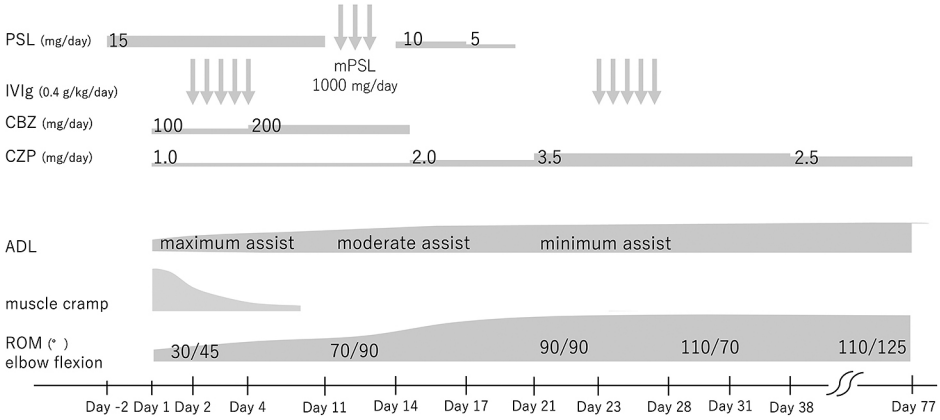

Fig. 3 Clinical course.

On admission, Issacs' syndrome was suspected, and carbamazepine was initiated in addition to clonazepam. IVIg was initiated on the second day and the paroxysmal painful muscle spasms improved markedly. On day 16, the patient was able to walk with assistance, and the limited range of motion of the elbow joint gradually improved. On day 38, the patient was able to eat on her own. Steroid pulse therapy showed no marked efficacy, and the second IVIg administration subsequently also had no significant effect, so the patient was considered likely to have contractures associated with long-term disuse. The patient was transferred to a rehabilitation hospital on day 77. PSL, prednisolone; mPSL, methylprednisolone; IVIg, intravenous immunoglobulin; CBZ, carbamazepine; CZP, clonazepam; ADL, activities of daily living; ROM, range of motion.

レビューでは，AMPH 抗体陽性 SPS の臨床的特徴は GAD 抗体陽性 SPS とは異なることが指摘されている．より高齢での発症，女性に多い，体幹部や下肢よりも頸部・上肢の筋強直が強いなどといった特徴があり，本症例は AMPH 陽性 SPS の臨床像と合致していた．また，同レビューで報告された AMPH 陽性 SPS 11 例の内，10 例は乳癌患者であり[8]，AMPH 抗体陽性 SPS では乳癌や肺小細胞癌との関連がある事が報告されている[7)9]．この様に AMPH 抗体陽性 SPS は PNS としての側面を持つと考えられ，本症例は 2004 年に Graus らによって提唱された PNS の国際診断基準[10] における“definite PNS”に該当した．しかしながら直前に免疫チェックポイント阻害薬が再開されていた経過から，irAE として SPS が顕在化した可能性を考察する必要があった．特に本症例では以下の 3 点が病型の検討において重要な点と考えた．

第一に，腫瘍が制御されている状況で新規発症した SPS は PNS として妥当かという点である．PNS 国際診断基準において，definite PNS の診断要件の一つに「腫瘍の治療後に症候が著明に改善する，あるいは進行停止が明らかである」という項目がある．本症例は腫瘍の治療効果判定を CT で実施していたが，当初指摘された縦隔病変は CT 画像では消失しており，少なくとも腫瘍が悪化していない状況で SPS を新規に発症しており，上記の PNS 診断要件と矛盾する点だった．

第二には，傍腫瘍性 SPS だった場合に肺腺癌は背景腫瘍として典型的かという点がある．AMPH 抗体陽性 PNS の原発巣としては乳癌や肺癌が多いが，肺癌の内 90%以上が小細胞癌とされる[11]．非小細胞肺癌が傍腫瘍性 SPS の背景腫瘍として典型的であるとは言えず，この点も本症例では矛盾する点だった．

第三に，irAE-SPS だった場合に，免疫チェックポイント阻害薬再開後 6 週間程度で症状が出現した経過は，irAE の時期として妥当かという点である．これまで神経系の irAE に限った検討が行われた報告はないが，2021 年の irAE に関するレビューにおいて，肺癌で神経系の irAE が出現した時期は平均 4.0〜7.1 週と報告されている[12]．本症例は一時休薬後の再投与例ではあるが，irAE の出現時期としては矛盾しないと思われた．

以上の 3 点を考慮すると，本症例はこれまで既報がないものの，irAE として SPS が顕在化した可能性が高いと判断した．一般に免疫チェックポイント阻害薬の適応のある悪性腫瘍患者の予後を irAE の有無で比較した場合に，irAE を生じた例の方が全生存期間の延長が得られたという報告がある[13]．本症例も SPS の治療中は腫瘍自体に対する治療が中断されていた状況だったが，SPS を発症した反面，腫瘍自体も画像上消失したままであり，明確な増大は確認されなかった．irAE による SPS であったとした場合には，同時に免疫チェックポイント阻害薬による抗腫瘍効果も持続していた可能性があると考えた．一方で，irAE の場合一般にはステロイドに対する反応性が良好であるとされるが[14]，本症例は IVMP による関節可動域の改善や筋強直の改善は得られなかった．この原因として以下の 2 点を考察した．第一に，ステロイド無効とは判断できない可能性である．今回は IVIg を先行した後に IVMP を行ったが，この時点で既に免疫治療により改善し得る症状は改善した状態であり，関節の拘縮を見ていた可能性がある．第二の可能性としては，irAE ではあるものの真にステロイド無効である可能性である．irAE による各種神経筋疾患の約 50%の例で，古典的な PNS 関連抗体が陽性になる例があるとされ，さらにこれらは典型的な PNS と同様の経過を辿り，ステロイドが著効しない可能性がある事が言及されている[15]．本症例も傍腫瘍性 SPS として典型的な AMPH 抗体が陽性であり，この為に PNS とは異なる経過を辿り irAE が疑われたにも関わらずステロイドが著効しなかった可能性が考えられた．

今回我々の経験した症例は，AMPH 抗体陽性 SPS として典型

的な臨床像を取りながら，PNS の経過とは異なり irAE-SPS の可能性が疑われた症例である．通常の PNS としての SPS との病型・病態の違いや，治療反応性の差異に関して明らかにするために今後の症例蓄積が必要である．

文　献

1) Moersch FP, Woltman HW. Progressive fluctuating muscular rigidity and spasm (“stiff-man” syndrome); report of a case and some observations in 13 other cases. Proc Staff Meet Mayo Clin 1956;31:421-427.
2) Hadavi S, Noyce AJ, Leslie RD, Giovannoni G. Stiff person syndrome. Pract Neurol 2011;11:272-282.
3) Dalakas MC. Stiff-person syndrome and GAD antibody-spectrum disorders: GABAergic neuronal excitability, immunopathogenesis and update on antibody therapies. Neurotherapeutics 2022;19:832-847.
4) Manhalter N, Györfi O, Boros E, et al. Case report of a woman with anti amphiphysin positive stiff person syndrome. Ideggyogy Sz 2017;70:213-216.
5) Sarva H, Deik A, Ullah A, Severt WL. Clinical spectrum of Stiff person syndrome: a review of recent reports. Tremor Other Hyperkinet Mov (N Y) 2016;6:340.
6) Folli F, Solimena M, Cofiell R, et al. Autoantibodies to a 128-kd synaptic protein in three women with the stiff-man syndrome and breast cancer. N Engl J Med 1993;328:546-551.
7) Saiz A, Dalmau J, Butler MH, et al. Anti-amphiphysin I antibodies in patients with paraneoplastic neurological disorders associated with small cell lung carcinoma. J Neurol Neurosurg Psychiatry 1999;66:214-217.
8) Murinson BB, Guarnaccia JB. Stiff-person syndrome with amphiphysin antibodies: distinctive features of a rare disease. Neurology 2008;71:1955-1958.
9) Antoine JC, Absi L, Honnorat J, et al. Antiamphiphysin antibodies are associated with various paraneoplastic neurological syndromes and tumors. Arch Neurol 1999;56:172-177.
10) Graus F, Delattre JY, Antoine JC, et al. Recommended diagnostic criteria for paraneoplastic neurological syndromes. J Neurol Neurosurg Psychiatry 2004;75:1135-1140.
11) Pittock SJ, Lucchinetti CF, Parisi JE, et al. Amphiphysin autoimmunity: paraneoplastic accompaniments. Ann Neurol 2005;58:96-107.
12) Tang SQ, Tang LL, Mao YP, et al. The pattern of time to onset and resolution of immune-related adverse events caused by immune checkpoint inhibitors in cancer: a pooled analysis of 23 clinical trials and 8,436 patients. Cancer Res Treat 2021;53:339-354.
13) Matsuoka H, Hayashi T, Takigami K, et al. Correlation between immune-related adverse events and prognosis in patients with various cancers treated with anti PD-1 antibody. BMC Cancer 2020;20:656.
14) Reynolds KL, Guidon AC. Diagnosis and management of immune checkpoint inhibitor-associated neurologic toxicity: illustrative case and review of the literature. Oncologist 2019;24:435-443.
15) Marini A, Bernardini A, Gigli GL, et al. Neurologic adverse events of immune checkpoint inhibitors: a systematic review. Neurology 2021;96:754-766.

本報告の要旨は，第 110 回日本神経学会北海道地方会で発表し，会長推薦演題に選ばれた．
COI：著者全員に本論文に関連し，開示すべき COI 状態にある企業，組織，団体はいずれも有りません．
***Corresponding author：**井上貴司
市立函館病院脳神経内科〔〒 041-8680　北海道函館市港町 1 丁目 10 番地 1 号〕

A case of Stiff-person syndrome with muscle tonicity of the extremities and neck after use of Dulvalumab for lung adenocarcinoma

Takashi Inoue, M.D., Kei Oiwa, M.D. and Kazuhiro Horiuchi, M.D.

Department of Neurology, Hakodate Municipal Hospital

Abstract: A 74-year-old woman taking dulvalumab for lung adenocarcinoma developed muscle tonicity in the extremities and trunk. Painful paroxysmal muscle spasms with profuse sweating were frequently observed, and surface electromyography showed simultaneous contraction of the active and antagonist muscles. Blood tests were strongly positive for anti-amphiphysin antibodies, and stiff-person syndrome (SPS) was diagnosed. Intravenous immunoglobulin therapy and clonazepam were initiated, and the paroxysmal painful muscle spasms disappeared. As the primary tumor was under control, and the onset occurred approximately six weeks after the resumption of immune checkpoint inhibitors, we considered SPS to be an immune-related adverse event. Although extremely rare, it should be considered a neuromuscular disease that can occur in association with immune checkpoint inhibitors.

Key words: Stiff-person syndrome, immune-related adverse event, anti-amphiphysin antibody, lung cancer, intravenous immunoglobulin therapy

Rinsho Shinkeigaku (Clin Neurol) 2024;64:176-180
doi: 10.5692/clinicalneurol.cn-001923