臨床神経 2024;64:163-170
doi: 10.5692/clinicalneurol.cn-001904

症例報告

失タイプを来した皮質下梗塞の 1 例

山本 和佳奈 [1)*]，稲富 雄一郎 [1)]，松田 実 [2)]

1）済生会熊本病院脳神経内科
2）いずみの杜診療所

要旨：58 歳，男性，右利き．タイピングが上手くできず，言葉も思うように出なくなったことに気づいた．第 3 病日の入院時には失行や視知覚障害はなかったが，語列挙障害などの前頭葉機能障害や，近時記憶障害を認めた．またキーボード目視下に可能であったローマ字入力によるタイピングが，特に拗音や促音が混在する語で困難であった．書字障害は軽微であった．MRI では左内包膝部から後脚に梗塞巣を認め，SPECT では左前頭葉に集積低下を認めた．本例では視床－前頭葉間の投射性線維が皮質下梗塞により遮断された結果，ローマ字綴りの想起障害による失タイプを来したと考えられた．
Key words：失タイプ，脳梗塞，視床，内包，前頭葉

序　論

脳損傷により一旦獲得されたタイピングができなくなる，タイピング障害の症例が報告されている[1)～14)]．大槻らは失タイプ（dystypia）という症候概念を提唱し，「キーボードで文字を打ち込むことの障害であり，失語，失行，視空間認知障害など，他の認知機能障害で説明できない症候」と定義した[15)]．

失タイプの報告例では，症例ごとに異なる症候学的特徴や責任病巣が知られていることから，多様な発症機序が推測されてきた[10)15)16)]．しかし報告例は少なく，発症機序と責任病巣との関係は未確立である．

今回我々は失タイプを来した皮質下梗塞の 1 例を経験した．また失タイプの症候分類も試みたので，報告する．

症　例

患者：58 歳，男性，右利き，教育歴 12 年

主訴：タイピングが上手くできない，言葉が思うように出ない

既往歴：高血圧を指摘されていたが，未治療であった．

家族歴：特記事項なし．

生活歴：20 歳から 47 歳まで 20 本/日の喫煙歴があり，以後禁煙していた．飲酒はビールを 500 ml/日摂取していた．高校卒業後は営業職に従事していた．46 歳頃からスマートフォンを使用するようになり，フリック入力やメールもできていた．53 歳頃からパソコンでの業務が加わった．タッチタイピングは習得せず，キーボード目視下にタイピングしていた．ローマ字入力により，邦文文書を業務に支障のない速度で作成していた．

現病歴：某日（第 1 病日），勤務先で午前 7 時 30 分頃にパソコン作業を始めたところ，タイピングが上手くできないことに気づいた．また同僚と会話すると，言葉が思うように出なくなっていた．第 3 病日にはファックスの操作方法がわからなくなった．また業務用パソコンのパスワードがわからなくなり，数回試みたがロックを解除できなかった．さらにスマートフォンのフリック入力も困難となった．メールの操作は可能であった．同日，当科外来を受診し，入院した．なお来院までの数時間のうちに，フリック入力は濁音，拗音，促音を含む単語まで可能となっていた．

一般身体所見：身長 168 cm，体重 68.9 kg，血圧 187/112 mmHg，脈拍 68 回/分，体温 36.9°C，胸腹部，皮膚，筋骨格系に異常なし．

神経学的所見：意識清明で，脳神経，運動，感覚系，筋伸長反射に異常はなかった．言語面では自発語は流暢であり，音の歪みはなくプロソディも正常であったが，言葉が想起できずにしばしば途絶した．復唱や聴理解は良好であり，呼称障害も認めなかった．語列挙課題では，語頭音「か」で 4 語/分，カテゴリー「動物」で 5 語/分と減少していた．読字は良好であった．書字は仮名で「ディズニー→ディスニー」と濁点の欠落を認めたが，他は良好であった．失認，失行は認めなかった．

神経心理学的評価（第 4～11 病日，Table 1）：Mini Mental State Examination は 29 点，Japanese version of Montreal Cognitive Assessment は 22 点であった．レーブン色彩マトリクス検査は 34 点と良好であった．標準失語症検査は語列挙と書字を除いて正常であった．Trail Making Test は A，B ともに遅延し，Frontal Assessment Battery も 12 点と低下していた．聴覚言語性学習検査の即時再生と，Rey-Osterrieth の複雑図形検査の遅延再生は，いずれも年齢平均より不良であったが，再認は良好であった．標準言語性対連合学習検査は年齢相応であった．

タイピングとローマ字筆記：第 4～8 病日に以下のタイピング課題を施行した．まず，音声提示したアルファベットに該当

（Received July 16, 2023; Accepted January 5, 2024; Published online in J-STAGE on February 17, 2024）
This article is available in Japanese with an abstract in English at www.jstage.jst.go.jp/browse/clinicalneurol.
©2024 Japanese Society of Neurology

Table 1 Results of neuropsychological examinations.

		Day 4–11	Day 64	Day 169
Standard Language Test of Aphasia				
Auditory comprehension	Auditory word recognition	10/10		
	Sentence comprehension	10/10		
	Follow verbal commands	10/10		
	Kana letter discrimination	10/10		
Speaking	Object naming	19/20		
	Word repetition	10/10		
	Describe behaviors	10/10		
	Describe a picture	6/6		
	Sentence repetition	5/5		
	Word fluency (listing)	10/min		
	Read aloud kanji words	5/5		
	Read aloud kana letters	10/10		
	Read aloud kana words	5/5		
	Read aloud short sentences	5/5		
Reading comprehension	Kanji word-picture matching	10/10		
	Kana word-picture matching	10/10		
	Sentence picture matching	10/10		
	Follow written commands	10/10		
Writing	Write kanji words	5/5		
	Write kana words	4/5		
	Write a description of a picture	6/6		
	Write kana letters to dictation	9/10		
	Write kanji words to dictation	5/5		
	Write kana words to dictation	3/5		
	Write a dictated sentence	3/5		
Phonemic fluency letter “a”		3	6	4
Semantic fluency (animal category)		5	15	13
Digit span		Forward: 6, back: 5		
Mini-Mental State Examination		29/30*		
Japanese version of the Montreal Cognitive Assessment		22/30**	26/30	
Raven’s Coloured Progressive Matrices (50s mean ± SD)		34/36 (34 ± 2)		
Auditory Verbal Learning Test		2-3-8-8-10 after interference 8, recognition 14		
Rey-Osterrieth Complex Figure Test		Copy 36/36, recall after 30 min 22/36 (17.5%ile), recognition 22/24 (82%ile)		
Standard Verbal Paired-Associate Learning Test		Related 6-10-10, non-related 0-0-1		
Frontal Assessment Battery		12 (3-1-3-1-1-3)/18	17/18	
Trail Making Test, s		A 54 B 168	A 48 B 123 (day 43)	

*Details of the error: delayed recall −1. **Details of the errors: clock drawing −2; repetition −1; verbal fluency −1; delayed recall −4; education +1.

するキーをタイピングする課題を，5 母音と清音の子音の計 14 字で実施し，全て正答であった．アルファベットの書字課題は実施しなかった．次に音声提示した語をタイピングする課題（実施した課題の抜粋を Table 2 に提示）を実施した．直音の定義は，拗音，促音，長音以外の音節とした．この結果，1 回で正答（試行錯誤で正答）/課題数は，直音のみの語 3(0)/4，促音を含む語 2(3)/5，拗音を含む語 2(0)/3，長音を含む語 6(1)/7，拗音長音が混ざる語 1(2)/8，拗音促音が混ざる語 0(0)/2 の計 14(6)/29，正答率 69%であった．拗音や促音が混在する語のタイピングでは頻回に誤りを認めた（Table 2）．例えば拗音での子音選択，促音での子音反復，長音での母音反復，母音の脱落などの誤りであった．また英語の綴りが混入した誤り（カップル，フットボール）も認めた．そこで前述の課題のうち，和語，漢語に限定して再集計すると，直音のみの語 3(0)/4，促音を含む語 0(1)/1，拗音を含む語 2(0)/3，長音を含む語と拗音長音が混ざる語は未実施，拗音促音が混ざる語 0(0)/2 の計 5(1)/10，正答率 60%であった．患者は表示で誤りに気づき，時間を要するが，一部の語を除いて修正可能であった．

さらに第 169 病日には音声提示した同一の語について，タイピング課題の再検とローマ字筆記課題を実施した．ローマ字入力とローマ字筆記が異なる場合（例：「なんば」は前者では「NAN(N)BA」，後者では「NAMBA」）には，患者にタイピングで打鍵するキーを順に筆記するよう教示した．この結果，ローマ字入力課題を先行し，続いて同じ課題を筆記するよう指示すると，タイピングが困難な語はタイピングで打鍵するキーの筆記課題でも同様の誤反応（注：ただしタイピング課題ではディスプレイで誤りに気づき修正可能であるが，筆記課題では誤りに気づかずに同様の修正はできない）を示した（Table 2）．逆の順で課題を行うと，タイピングで打鍵するキーの筆記課題で正答できなかった語は，タイピングも困難であった．なお，ローマ字読字課題は未実施であったが，第 169 病日に「洋画のエンディングロールの俳優名が読みにくくなった」との訴えがあった．そこで 8 名の有名俳優の英語氏名を提示したところ，既知の 7 名は即答し，未知の 1 名は躊躇したが，推測で正答した．

仮名，漢字書字：一方，書字に関しては，単語を音声指示すると仮名，漢字ともに軽度の障害にとどまり，拗音混在の語の書字は可能であった．標準失語症検査の読み書き課題では，ひらがなで「えんぴつ」と書く課題で当初「えぴつ」となり，指摘すれば自己修正した誤りのみであった．また第 9 病日に実施した，平仮名，漢字の各 15 題の書き取り課題も全問正答であった．書取課題（Fig. 1，なお本課題には拗音が含まれていない）では時に漢字の想起障害が見られたものの，自己修正の結果いずれも正答に達し，8 分 41 秒であった．一方，続けて実施した同じ文章のタイピング課題では自己修正などで時間を要し，訂正困難な語のタイピングは中止しても 25 分 53 秒を要した．

検査所見：MRI では左内包膝部から後脚に新規梗塞巣と考えられる病変を認めた（Fig. 2A〜C）．MRA では左前，中大脳動脈を含めて明らかな狭窄性病変はなかった．また SPECT では左上前頭回および中前頭回，さらに病巣対側の右小脳半球にも集積低下を認めた（Fig. 2D, E）．頸部血管エコーでは，右総頸動脈に軽度の狭窄を伴うプラークを認めた．経胸壁心エコー，24 時間ホルター心電図では，明らかな異常を認めなかった．血液検査でも明らかな異常は認めなかった．

臨床経過（Table 2）：ラクナ梗塞の診断で，二次予防としてクロピドグレルを開始した．第 12 病日に回復期リハビリ病院へ転院し，パソコン上での計算や書類作成の訓練，自動車運転再開支援を行った．第 43 病日に自宅退院した．タイピングは徐々に誤りが減少し，修正不要な語が増え，入力速度も改善した．第 168 病日に実施したタイピング課題では，直音のみの語は未実施，促音を含む語 1(4)/5，拗音を含む語 7(1)/8，長音を含む語 5(2)/7，拗音長音が混ざる語 3(0)/6，拗音促音が混ざる語 1/(3)/4 の計 17(10)/30，正答率 90%であった．また，語列挙課題は依然不良ながら改善し，各種神経心理学的評価の成績も改善した．第 68 病日に職場復帰し，発症後 7 ヶ月半の時点で，パソコン作業に時間はかかるが，文字入力は可能であった．

考　　察

本症例では脳梗塞に伴い，発症前には目視下に可能であったローマ字入力によるタイピングが困難となった．失語症状としては語列挙障害を認めた．また書字障害はひらがなの欠落や漢字の想起障害であり失書と考えたが，軽症かつ自己修正可能であり，タイピング障害を説明できるほどの症状ではないと考えられた．また，視覚性失認や失行も認めなかった．以上より，本症例は大槻が提唱した失タイプの定義[15] を満たしていると考えた．

失タイプの報告例の中には，共通する臨床的特徴により，下位分類にまとめることができる症例群があると考えられた．そこで，症候内容による分類を試みた．

まず，患者の発症前の入力方法として，キー配列の記憶，および目的のキーへの運指の運動記憶により目視確認をせずに打鍵できるタッチタイピングを，習得または目視と併用している場合がある．そこでタッチタイピング習得者の失タイプとして，「分類 1．タッチタイピング障害」が想定される．この障害には，まずキー配列記憶想起障害，さらにキー配列記憶が温存されていながら運指ができない為，目視せずには打鍵できないタイピング運動記憶障害も推定される．

また，患者の言語が日本語を含む非ラテン文字言語であり，かつローマ字入力する場合には，ラテン文字化（latinization，日本語ではローマ字変換）が必要となる．そこで非ラテン文字言語話者に特有の失タイプとして，「分類 2．ラテン文字化障害」が推定される．この障害として，まずラテン文字化に際して，語を構成するアルファベットの文字自体を想起できないアルファベット想起障害が起こりうる．また，仮名漢字のような音節文字を，ラテン文字の音素（子音，母音）に分割することができない症例も想定しうる．さらにアルファベット自体は想起できても，音声提示された音や語の綴りが想起できないラテン文字綴り想起障害もありうる．かな入力では分類 2 の失タイプは生じない．

失タイプ報告例について，記載された所見を元に上述の分類を試みた結果を Table 3 に提示した．分類 1 は 3 症例[4)9)13)]，分類 2 は 8 症例[2)3)5)7)8)10)12)14)]，が該当した．残りの 3 症例における誤反応は近隣キーの誤打，欠落，過剰，保続，置換などであっ

Table 2 Typical errors of typing and dictation in the present patient.

		Day 4–8	Day 169	
Kana (meaning in English)	Correct romaji typing	Patient's typing	Patient's typing	Patient's writing
Words with a double consonant				
サミット (summit)	SAMITTO	○ S*M//S*MI///SAMI*TO//TTO	○ S*MI///SAN/MITTO	SAMI*TOO
カップル (couple)	KAPPURU	○ CA//KAPPURU	○ CA//CAPPURU//////KAPPURU	KAPPURU
キットカット (KitKat)	KITTOKATTO	◎	○ KI*TO//TTOKATTO	KIT*OKATTO
Words with a contracted sound				
キャベツ (cabbage)	KYABET[S]U	○ C*ABETU//////C*A//KYABETU	◎	KYABETU
キャンプ (camp)	KYAN[NN]PU	× K*A//KE//KM//KE/K/K/K/	◎	KYANPU
ソンチョウ (village chief)	SON[NN]CH[TY]OU	○ SONNCHU///CHOU	◎	not tested
シュクダイ (homework)	SH[SY]UKUDAI	not tested	◎	not tested
Words with a long sound				
カーテン (curtain)	KA-TEN[NN]	◎	◎	not tested
ドーナツ (donut)	DO-NAT[S]U	◎	◎	not tested
コーヒー (coffee)	KO-HI-	◎	◎	not tested
サーカス (circus)	SA-KASU	○ SA-SA//KASU	◎	SA-KASU
ポマード (pomade)	POMA-DO	◎	◎	POMA-DO
ナイター (night game)	NAITA-	◎	○ NAITE//TA-	NAITA-
Words with a double consonant and contracted sound				
キャット (cat)	KYATTO	× K*A//K*A//C*A//K*A//K*A//KI*YA ////*YA//K*A//KYA*TO	○ CATTO/////K/CA//CYA///KYA///KYATTO	not tested
レッシャ (train)	RESSH[SY]A	× RE*SHA	not tested	not tested
シャットアウト (shut-out)	SH[SY]ATTOAUTO	not tested	○ SH**TO///SHU///SHATTOAUTO	SHATTOAUTO
シュッシャ (go to office)	SH[SY]USSH[SY]A	not tested	○ SHU*SHA/////SHUU/SSHA	SHUSSHA
セキユショック (oil shock)	SEKIYUSH[SY]OKKU	not tested	◎	SEKIYUSHOKKU
Words with a double consonant and long sound				
フットボール (football)	HUTTOBO-RU	○ FO//F**T//FO//FUTTOBA-RU///// H***O//BO-RU	not tested	not tested
サッカー (soccer)	SAKKA-		○ SAKKA//-/KA-	SAKKA-
ガッコウ (school)	GAKKOU	○ GA*KOU	○ GA*KOU/////GAKKOU	GAKKOU
Words with a contracted sound and long sound				
チョコレート (chocolate)	CH[TY]OKORE-TO	× SHOC/////	○CHOKOU/RE-TO	
シュウギョウシキ (closing ceremony)	SH[SY]UUGYOUSIKI	× SHU*GYUUU/////GYU///GYOUSIKI	× SHU*GYU///GYUUSIKI	SHU*GYOUSIKI
シュバイツァー (Schweitzer)	SH[SY]UBAITUL[X]A-	× SHUB/I//LI@	not tested	not tested
シャーペン (sharp pencil)	SH[SY]A-PEN[NN]	not tested	◎	SHA-PENN
ギュウニュウ (milk)	GYUUNYUU	○ GYU*NYUU////UNYUU	× GYUNYUUU	GYU*NYU-

◎: Words that the patient was able to type correctly in one attempt, ○: Words that the patient was able to type after multiple attempts, ×: Words that the patient failed to type despite multiple attempts, underlined: typing miss; *: omission mistake; /: self-correction with backspace key; [X]: alternative correct typing.

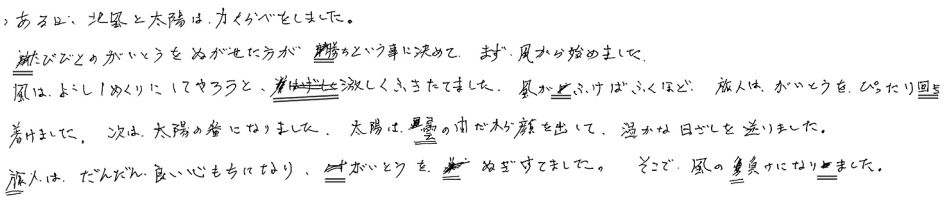
ある日、北風と太陽は、力くらべをしました。
旅びびとのかいとうをぬがせたほうが勝ちという事に決めて。まず、風が始めました。
風は、よし！めくりにしてやろうと、激しくふきたてました。風がふけばふくほど、旅人は、かいとうを、ぴったり回を
着けました。次は、太陽の番になりました。太陽は、雲の間から顔を出して、温かな日ざしを送りました。
旅人は、だんだん良い心もちになり、かいとうを、ぬぎすてました。そこで、風の負けになりました。

Fig. 1 Dictation sample written by the present case (day 10).
It was difficult for the present case to recall the appropriate kanji for the underlined letters (added by the examiner).

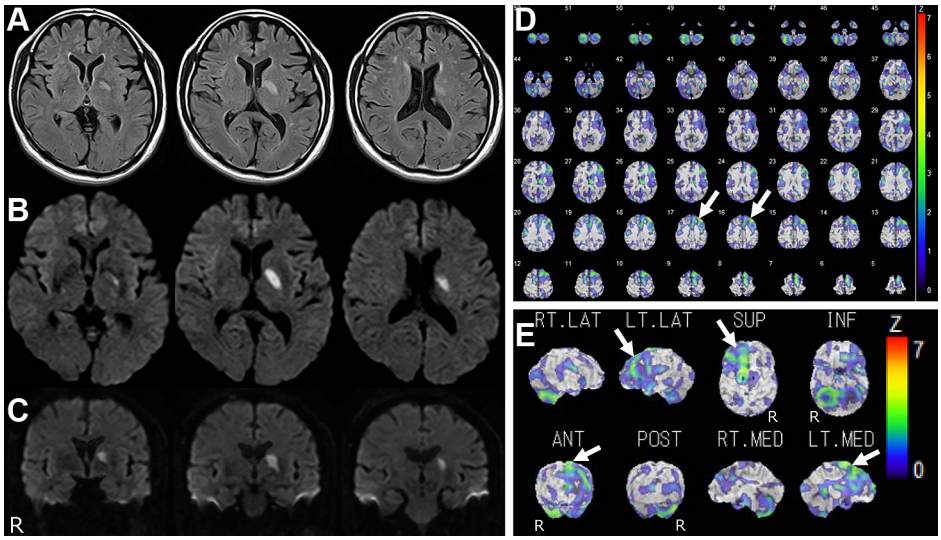

Fig. 2 MRI and SPECT findings.
A. Fluid-attenuated inversion recovery imaging on day 3 showing a recent infarct in the posterior limb and genu of the left internal capsule. B, C. Diffusion-weighted imaging (B: axial view; C: coronal view) on day 3 showing a recent infarct in the posterior limb and genu of the left internal capsule. D, E. Three-dimensional stereotactic surface projections of SPECT (D: axial view; E: 3D images) on day 5 showing low-uptake regions in the left superior and middle frontal gyri (arrow) and right cerebellar hemisphere, indicating crossed cerebellar diaschisis.

たが，上述の分類の一つに特定することは困難であった[1)6)11)]．本例については，語のローマ字入力によるタイピング課題で誤反応を認め，ローマ字筆記でも同様の障害を認めた．このことから，本例では分類 2．ラテン文字化障害が推定された．一方，タッチタイピングは未習得であり，分類 1 は対象外と考えられた．

本例，さらに分類 2 に該当する失タイプ症例の多くは，同時にラテン語失書（日本語ならローマ字失書）とも言える．一方，本例ではローマ字失読の評価が急性期から回復期に実施していなかった．発症 6 ヶ月後には英語氏名を読むことはできたが，ローマ字筆記では自己修正が困難な語があった．このことから，本例ではラテン語失書に加えて失読も併存していた可能性がある．

本例のタイピング障害は，拗音，促音といった特殊表記を含む語に顕著であった．穴水らも，清音，濁音と比較し，拗音で顕著であった失タイプ症例を報告している[3)]．この 2 例の失タイプで認めた特殊表記の有無による障害の差異が，症候の重症度を反映しているのか，あるいは障害された処理過程の違いによるのかは，議論の余地がある．これを解明するためには，さらなる失タイプ症例の集積が必要である．

本例の梗塞病巣は左内包膝部から後脚に限局していたが，皮質下に限局した病巣を有したのは，本例以外では，唐澤の 1 症例のみであった[12)]．SPECT では左上前頭回から中前頭回に集積低下を認めた．しかし MRA では血流低下を来しうる脳動脈閉塞性病変を認めなかった．一方，内包膝部には視床－前頭葉間の投射線維が走行し，同部位の梗塞により健忘，無為などの高次脳機能障害が起こることが知られている[17)18)]．このことから本症例では左内包膝部梗塞により視床－前頭葉間投射線維が遮断された結果，左前頭葉に遠隔効果としての機能低下を来し，語列挙障害を含む前頭葉症候が生じた可能性がある．

また本症例と同様にラテン文字化障害を来した失タイプ症例の中に前頭葉病巣を有した症例[2)3)7)10)14)]や，本症例と同様に視床，内包，線条体に限局した症例[12)]もある．このことから本例の失タイプについても，この SPECT 上の前頭葉病変が関連している可能性がある．一方で，同様のローマ字綴り想起障害でありながら，前頭葉病変を有さない症例[8)]や，逆に前頭葉病巣を有しながら異なる分類の症候を呈する症例もある[1)4)5)9)13)]．この分類内での責任病巣の不一致は，他の分類でも同様に見られる．今回著者らの試みた分類が不十分であり，さらに要素的症候に還元する必要がある可能性も考える．また，失タイプの定

Table 3 Clinical characteristics of patients with dystypia reported in the literature.

Age/ Sex	Language	Typing method before illness	Category of dystypia*	Difficulty in writing	Disturbance of verbal fluency	Aphasia	Etiology	Responsible lesion	Ref.
58/F	English	English input	Unclassified	Mild	Not described	None	Infarction	Left frontotemporal area, parietal lobe	1
60/M	Japanese	Romaji input	2	Kana: mild Kanji: none Romaji: not described	None	Mild	Infarction	Left frontal lobe	2
58/M	Japanese	Romaji input	2	Kana, kanji, romaji: moderate	Observed	Mild	Infarction	Left putamen, corona radiata, parietal lobe, frontal lobe	3
64/M	Korean	Hangul input touch typing	1	Korean, English: none	None	None	Infarction	Left frontal subcortex	4
51/M	Japanese	Romaji input	2	Kana: moderate Kanji: none Romaji: severe	None	None	Infarction	Left frontal lobe	5
68/M	English	English input touch typing (two fingers)	Unclassified	None	Observed	None	Infarction	Left posterior insular cortex	6
71/M	Japanese	Romaji input	2	Kana: moderate Kanji: none Romaji: not described	None	None	Infarction	Left middle frontal gyrus	7
77/F**	Japanese	Romaji input touch typing	2	Kana, kanji: mild Romaji: severe→moderate	None	Mild→ none	Infarction	Left insular, parietal lobe	8
69/M	Japanese	Romaji input touch typing	1	Kana, kanji: moderate Romaji: not described	None	Mild	Infarction	Left precentral gyrus, parietal lobe	9
78/M	Japanese	Romaji input	2	Kana: mild, Kanji: not described Romaji: mild	None	None	Infarction	Left inferior and middle frontal gyrus	10
61/M	English	English input touch typing	Unclassified		Not described	Mild	Infarction	Left caudate, parieto-occipital junction	11
45/M	Japanese	Romaji input	2	Kana: none Kanji: not described Romaji: mild	None	None	Hemorrhage	Left thalamus, internal capsule, putamen	12
50s/M	Japanese	Kana input touch typing	1	Kana: none Kanji: mild Romaji: not described	None	Mild	Tumor	Left superior and middle frontal gyrus, precentral gyrus	13
53/M	Japanese	Romaji input touch typing	2	Kana: observed Kanji: not described Romaji: observed	Not described	None	Infarction	Left angular gyrus SPECT: hyperperfusion in left angular gyrus; hypoperfusion in bilateral middle frontal gyri	14
58/M	Japanese	Romaji input	2	Kana, kanji: mild Romaji: moderate	Observed	Mild	Infarction	Left internal capsule SPECT: left frontal lobe	Present case

*Category of dystypia: Category 1, Disturbance of touch typing; Category 2, Disturbance of latinization. **Neurological findings during the acute phase→during the subacute phase.

義についても，随伴症候の程度や除外項目など議論の余地がある．

タイピングは話し言葉や文字よりも新しい言語媒体であり，機能局在や認知科学的処理過程に個体差がより大きい可能性がある．実際にローマ字筆記と比較してローマ字入力タイプが良好な症例[19]も報告され，両者が解離しうることを示唆している．失タイプ症例の症候と病巣の対応については，症例集積が必要である．

失タイプの報告例が少ない理由として，タイピングを日常的に使用する人が少ないこと，本人や医療従事者が症状の出現に気づいていないこと，などが考えられる．しかし社会的コミュニケーションにおけるタイピングの重要性は今後さらに増していくと予想される．またローマ字は早くから小学校教育に採用されていたものの，固有名詞の英文表記での使用に留まっていた．しかしキーボード入力による文章作成の機会が増え，ローマ字の社会的重要性は格段に増大した．患者の自己申告を待たずに積極的に失タイプやラテン文字（ローマ字）失書を発見し，リハビリテーションを導入できる診療態勢の確立が望まれる．

文　献

1) Boyle M, Canter GJ. Neuropsychological analysis of a typewriting disturbance following cerebral damage. Brain Lang 1987;30:147-164.
2) Otsuki M, Soma Y, Arihiro S, et al. Dystypia: isolated typing impairment without aphasia, apraxia or visuospatial impairment. Eur Neurol 2002;47:136-140.
3) 穴水幸子，吉岡　文，三村　將ら．「ワープロ入力」認知リハビリテーション―脳血管障害後の適応障害が改善した 1 例―．認知リハビリテーション 2009;14:41-50.
4) Ryu DW, Kim JS, Yang DW, et al. Dystypia without aphasia associated with visuospatial memory impairment in a patient with acute stroke. Alzheimer Dis Assoc Disord 2012;26:285-288.
5) Ogura K, Fujii T, Suzuki K, et al. Pure agraphia in Romaji after left inferior frontal gyrus infarction: a case of selective deficit in syllable-to-grapheme conversion in Japanese. Brain Lang 2013;127:1-5.
6) Cook FA, Makin SD, Wardlaw J, et al. Dystypia in acute stroke not attributable to aphasia or neglect. BMJ Case Rep 2013. doi:10.1136/bcr2013200257.
7) 小森規代，藤田郁代，橋本律夫．左中前頭回脚部病変により純粋仮名失書を呈した一例　音節，モーラ，仮名の対応関係からの分析．高次脳機能研究 2013;33:356-363.
8) 鈴木由希子，稲富雄一郎，米原敏郎ら．ローマ字読み書き障害によりキーボード入力障害を生じた脳梗塞の 1 例．臨床神経 2015;55:8-12.
9) 坂井麻里子，柏木敏宏，江口香織ら．非失語性失書を合併したタイピング障害の一例　失書との関連．高次脳機能研究 2015;35:233-241.
10) 東山雄一，田中章景．電子機器のリハビリテーション　タイプライティングの障害とその神経基盤について．高次脳機能研究 2016;36:392-401.
11) Thomas NWD, Mestre TA. Impact of new technologies in a stroke presentation: a case of dystextia and dystypia. Can J Neurol Sci 2017;44:458-460.
12) 唐澤健太，春原則子．ローマ字書字の成績低下を呈したタイピング障害の一例．高次脳機能研究 2019;39:421-428.
13) 若松千裕，石合純夫，齊藤秀和．左前頭葉腫瘍摘出後にタイピング障害を呈した熟練タイピストの 1 例．Brain Nerve 2019;71:1097-1103.
14) Maeda K, Yamamoto Y, Shiraishi T, et al. Dystypia associated with diaschisis of the middle frontal gyri after left angular infarction. J Stroke Cerebrovas Dis 2021;30:105803.
15) 大槻美佳．臨床症候にみる脳の変化　失書から失タイプ（dystypia）へ．神経心理学 2021;37:262-271.
16) 佐藤睦子．神経心理学ふしぎ発見！ きてみてきいて… なるほど！　神経心理学　2021;37:2-9.
17) Chukwudelunzu FE, Meschia JF, Graff-Radford NR, et al. Extensive metabolic and neuropsychological abnormalities associated with discrete infarction of the genu of the internal capsule. J Neurol Neurosurg Psychiatry 2001;71:658-662.
18) 加藤裕司，溝井令一，山元敏正ら．高度の健忘症を呈した右内包膝部梗塞の 1 例．日老医誌 2008;45:220-224.
19) 山田晃司，橋本竜作，立岡愛弓ら．ローマ字書字とタイピングに乖離を示した左前頭葉損傷の 1 例．高次脳機能研究 2019;39:43-51.

本報告の要旨は，第 239 回日本神経学会九州地方会で発表し，会長推薦演題に選ばれた．
COI：著者全員に本論文に関連し，開示すべき COI 状態にある企業，組織，団体はいずれも有りません．
***Corresponding author：**山本和佳奈
済生会熊本病院脳神経内科〔〒 861-4193　熊本市南区近見 5-3-1〕

Dystypia in a patient with subcortical ischemic stroke

Wakana Yamamoto, M.D. [1], Yuichiro Inatomi, M.D. [1] and Minoru Matsuda, M.D. [2]

1) Department of Neurology, Saiseikai Kumamoto Hospital
2) Izumi-no-mori Clinic

Abstract: A 58-year-old, right-handed man noticed difficulty in typing and speech. On day 3 after onset, the day of admission, he had frontal lobe dysfunction including verbal fluency impairment and impairment of recent memory, although he did not have apraxia or visual agnosia. Moreover, he had difficulty typing in romaji, especially words containing contracted or double consonant sounds, although he was able to do this before onset by visually checking the keyboard. He had mild dysgraphia. MRI showed an infarct in the genu and posterior limb of the left internal capsule. SPECT revealed low-uptake lesions in the left frontal lobe. In the present case, we consider that the subcortical infarction disrupted the network between the thalamus and frontal lobe, resulting in dystypia due to difficulty with recalling romaji spelling.
Key words: dystypia, ischemic stroke, thalamus, internal capsule, frontal lobe

Rinsho Shinkeigaku (Clin Neurol) 2024;64:163-170
doi: 10.5692/clinicalneurol.cn-001904