原　著

Hyperosmolar hyperglycemic state を合併した慢性アルコール中毒患者におけるアルコール離脱後の橋中心髄鞘崩壊症

坂井　利行[1)]*　冨本　秀和[2)]

要旨：症例は橋中心髄鞘崩壊症（central pontine myelinolysis; CPM）の 46 歳男性である．糖尿病と慢性膵炎を有する 20 年以上にわたる大酒家で，アルコール離脱数日後から軽度意識障害，構音障害と体幹失調が出現した．入院時に hyperosmolar hyperglycemic state の病態を呈し，最初の脳 MRI 拡散強調画像にて橋正中部に高信号の小病変をみとめ，2 週間後に典型的な CPM 所見へと進展し，4 ヵ月後には橋出血の合併が示唆された．CPM の原因として急激な血糖値の変化にともなう血清浸透圧の高度な変動が推定された．CPM の発症および進展予防に際しては，低 Na 血症補正の変動幅として 12 mEq/*l*/ 日未満を目安に，血糖値の緩徐な適正化と血清浸透圧の変動を最小限に抑制することがきわめて重要である．

（臨床神経 2014;54:116-123）

Key words：橋中心髄鞘崩壊症，アルコール離脱，hyperosmolar hyperglycemic state，MRI，橋出血

はじめに

橋中心髄鞘崩壊症（central pontine myelinolysis; CPM）の基礎となる病態は，慢性アルコール中毒を主体として熱傷や肝移植などが報告[1)]され，原因として低 Na 血症の急速補正[2)]あるいは急激な血清浸透圧性変化[1)3)]が推定されているが特定されるにはいたっていない．慢性アルコール中毒では発症直前に飲酒量が非常に増加する時に CPM が発症することが多い[4)]．一方，最近になり慢性アルコール中毒におけるアルコール離脱に続いて CPM が発症[5)~7)]することも報告されている．自験例は糖尿病と慢性膵炎歴のある慢性アルコール中毒患者で，hyperosmolar hyperglycemic state（HSS）[8)]にともなってアルコールを離脱し CPM が発症した．初診時の脳 MRI 拡散強調画像（DWI）では橋正中部に CPM 初期の所見と考えられる小病変のみをみとめ，その後に典型的 CPM 所見に進展した．これまで脳 MRI 画像においてこのような過程を撮像できた報告はほとんどみられない[6)9)]．さらに経過中，脳 MRI において CPM 病巣内に小出血を示唆する所見がみとめられた．脳 MRI 画像所見の経過を示し，病態について検討を加える．

症　例

患者：46 歳，男性

主訴：しゃべりにくい，ふらつき

既往歴：20 歳時　気管支喘息．

44 歳時　急性膵炎，2 型糖尿病．頭痛の精査で実施した脳 MRI は正常であった．

飲酒歴　日本酒 1.2 *l*/ 日以上を 20 年間以上．

現病歴：2011 年 11 月上旬から酒を飲みたくなくなり，まったく飲まなくなった．ほとんど摂食しなかったがスポーツ飲料や果汁などの水分は摂取していた．数日後から，日中に眠気を自覚するようになり，しゃべりにくい感じとふらつきが出現し持続するため，20 日過ぎに当科を受診し，精査目的で入院した．

入院時理学的所見：身長 170 cm，体重 37 kg，血圧 95/69 mmHg，脈拍 83/ 分および体温 35.9°C で，眼科診察において糖尿病性網膜症を指摘されなかった．

神経学的所見：意識レベルは Japan Coma Scale（JCS）I-1 であり，脳神経系では瞳孔は左右同大で眼振はなく，軽度の構音障害をみとめた．四肢に麻痺はなく，四肢腱反射は低下し Babinski 反射は陰性であった．四肢協調運動は異常がなく独歩は可能であったが，tandem gait は拙劣で閉脚立位も困難であった．感覚系では足背の振動覚が右側 9 秒，左側 8 秒とわずかに低下している以外，他覚的感覚障害はみとめなかった．

*Corresponding author: 済生会松阪総合病院神経内科〔〒 515-8557　三重県松阪市朝日町 1 区 15-6〕

1) 済生会松阪総合病院神経内科

2) 三重大学大学院医学系研究科神経病態内科学

（受付日：2013 年 5 月 1 日）

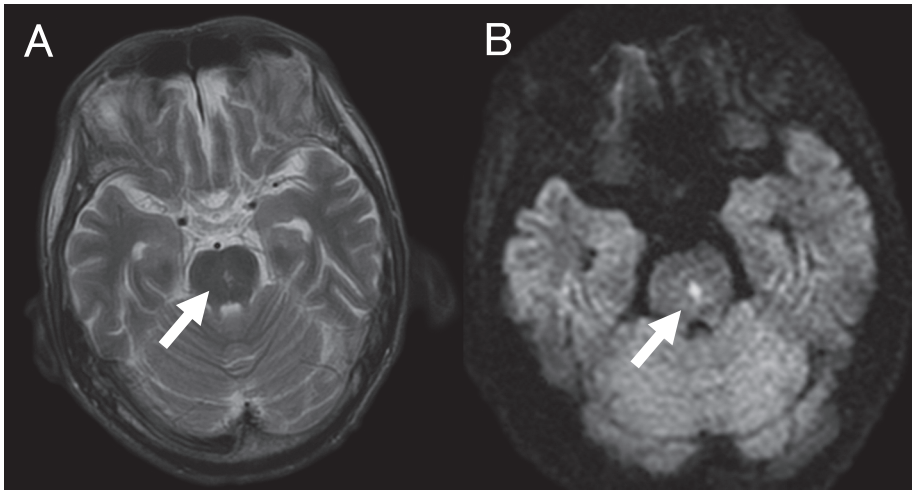

Fig. 1　The initial MRI on admission.
The axial T_2 weighted image (T_2WI) (A) and the diffusion weighted image (DWI) (B) show the small high signal intensity spot in the pons (arrow). T_2WI 1.5 T TR 4,100 msec, TE 90.552 ms; DWI 1.5 T TR 8,000 ms, TE 78.9 ms, b value = 1,000 sec/mm^2.

入院時検査所見：血算は異常がなかった．血液生化学では AST 44 IU/*l*，ALT 65 IU/*l*，AlP 742 IU/*l*，γGTP 575 IU/*l*，AMY 96 IU/*l*，BUN 40.6 mg/d*l*，CRE 0.72 mg/d*l*，CRP 0.1 mg/d*l*，Na 119 mEq/*l*，K 4.7 mEq/*l*，Cl 79 mEq/*l*，血糖 1,058 mg/d*l*，HbA1c 19.1％，血清浸透圧 328 mOsm/*l*（正常値 275～290 mOsm/*l*），PT-INR 1.13 および APTT 30.5 秒であり，肝障害，低 Na 血症，高血糖をともなう 2 型糖尿病と高浸透圧血症をみとめた．クレアチニンクリアランスは 54.3 m*l*/ 分と低下し，尿中アルブミンは 38 mg/ 日（蓄尿）であり，抗 GAD 抗体と抗インスリン抗体は陰性であった．検尿では蛋白（–），糖（2+），ケトン体（+）および潜血（–）で，尿中 C ペプチドは 5.9 μg/ 日と著明に低下していたことから，糖尿病性腎症およびインスリン分泌不全と考えられた．入院時，1 回目の脳 MRI T_2 強調画像（T_2WI）（Fig. 1A）と DWI（Fig. 1B）にて橋正中部に小さな高信号域をみとめた．T_2* 強調画像（T_2*WI）において microbleed はみられなかった．腹部 CT では膵頭部～尾部の萎縮と石灰化を，腹部エコーでは膵・頭部～体部膵管の拡張と多数の膵石をみとめ慢性膵炎に合致する所見であった．神経伝導検査では，軽度脱随と軸索障害が混在するパターンを呈し糖尿病性神経障害として矛盾はなかった．

入院経過と検査所見（Fig. 2A）：入院時の神経症状と DWI 所見から亜急性期橋梗塞がうたがわれたため，シロスタゾール 200 mg/ 日を投与した．血清 Na は 119 mEq/*l* と低値であるが血清高浸透圧によるみかけ上の低 Na 血症がうたがわれたため血清 Na 補正はおこなわず，入院当日（Fig. 2B）の 16 時から酢酸リンゲル液 500 m*l* を経静脈的に 60 分間で投与した．17 時に速効型インスリン 8 単位を bolus 静注後，酢酸リンゲル液 500 m*l* を経静脈的に 60 分間で追加投与し，18 時から酢酸リンゲル液 500 m*l* ＋速効型インスリン 12 単位を経静脈的に 6 時間で持続投与した．意識レベルに著変はなく日常的単純な会話は可能であり，同日 22 時の血糖は 478 mg/d*l* に低下した．入院翌日 0 時から酢酸リンゲル液＋速効型インスリン 4 単位を経静脈的に 8 時間で持続投与した．6 時の血糖が 235 mg/d*l*，Na が 131 mEq/*l*，K が 3.3 mEq/*l*，および血清浸透圧が 290 mOsm/*l* であった．8 時からの輸液として維持液（2.7％ブドウ糖液＋電解質）＋速効型インスリン 4 単位を 8 時間毎に経静脈的に持続投与した．血糖は 12 時が 369 mg/d*l* で，22 時が 350 mg/d*l* であった．入院 2 日目には，6 時の採血時に声掛けにすぐ開眼し保持可能であった．生化学検査では BUN 15.9 mg/d*l*，CRE 0.60 mg/d*l*，Na 129 mEq/*l*，K 3.7 mEq/*l*，血糖 303 mg/d*l*，および血清浸透圧 288 mOsm/*l* であり，インスリングラルギンと速効型ヒトインスリンで管理した．12 月上旬頃から血糖管理にはインスリンアスパルトを併用し，幾分ふらつき感の増強を訴えたが，意識レベルは不変で神経学的にも著変がなかった．入院 14 日後の血糖は 126 mg/d*l*，血清浸透圧 298 mOsm/*l* であり，2 回目の脳 MRI において橋は T_2WI（Fig. 3A）と DWI（Fig. 3B）にて高信号域，および apparent diffusion coefficient（ADC）にて低信号域（0.69）の三つ又の鉾状形態を呈し橋辺縁部が保たれていたことから，この時点で CPM[10] と診断した．聴性脳幹反応では，I-III interpeak latency（IPL）は左側 2.46 ms で右側 2.44 ms と軽度延長を示し，III-V IPL は左側 2.16 ms で右側 2.18 ms であり下部脳幹障害が示唆された．12 月中旬には意識レベルは清明になり，12 月 20 日過ぎに退院した．

入院から 4 ヵ月経過後，軽度の構音障害と体幹失調以外にはとくに変化はなかったが，検査所見では血清 Na 126 mEq/*l*，K 5.0 mEq/*l*，BUN 22.6 mg/d*l*，CRE 0.66 mg/d*l*，血糖 744 mg/d*l*，HbA1c 18.0％，および血清浸透圧 322 mOsm/*l* であった．経過

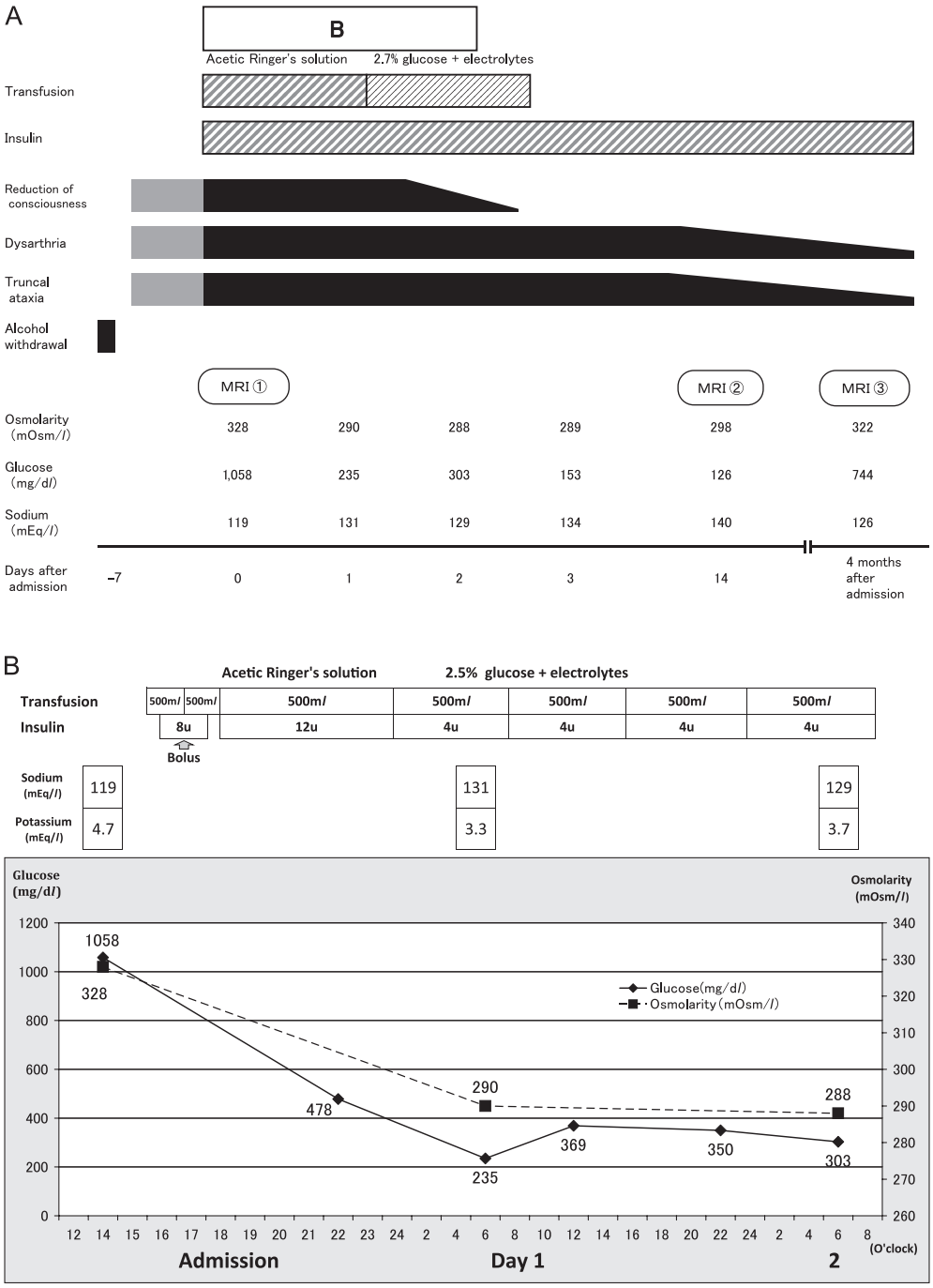

Fig. 2　Clinical course of the present case.

A: Clinical course from admission to 4 months after admission. This patient, a 46-year-old man with diabetes mellitus and chronic pancreatitis had drunk more than 1.2 *l* of Japanese sake daily for 20 years and more. He developed slight reduction of consciousness, dysarthria and truncal ataxia 7 days after he stopped drinking. The laboratory data on admission showed hyperosmolar hyperglycemic state, according to the following findings; glucose 1,058 mg/d*l*, serum osmolality 328 mOsm/*l* and serum sodium 119 mEq/*l*. The initial diffusion weighted images (DWI) on MRI revealed a small high signal intensity spot in the pons. During administration of insulin injection, the laboratory data 14 days after admission showed glucose 126 mg/d*l*, serum osmolality 298 mOsm/*l* and serum sodium 140 mEq/*l*. The second DWI 14 days after admission revealed a trident-shaped hyperintensity in the pons that was compatible with central pontine myelinolysis (CPM). His symptoms showed no remarkable changes, but the laboratory data 4 months after admission showed glucose 744 mg/d*l*, serum osmolality 322 mOsm/*l* and serum sodium 126 mEq/*l*. Susceptibility weighted images on the third MRI 4 months after admission revealed low signal intensity area in the CPM lesion that indicated pontine hemorrhage. B: Clinical course from admission to day 2. According as administration of acetic Ringer's solution and insulin injection, the laboratory data 14 hours after admission showed glucose 235 mg/d*l*, serum osmolality 290 mOsm/*l*, serum sodium 131 mEq/*l* and serum potassium 3.3 mEq/*l*. During administration of the solution with 2.7% glucose, electrolytes and insulin injection, the laboratory data 2 days after admission showed glucose 303 mg/d*l*, serum osmolality 288 mOsm/*l*, serum sodium 129 mEq/*l* and serum potassium 3.7 mEq/*l*.

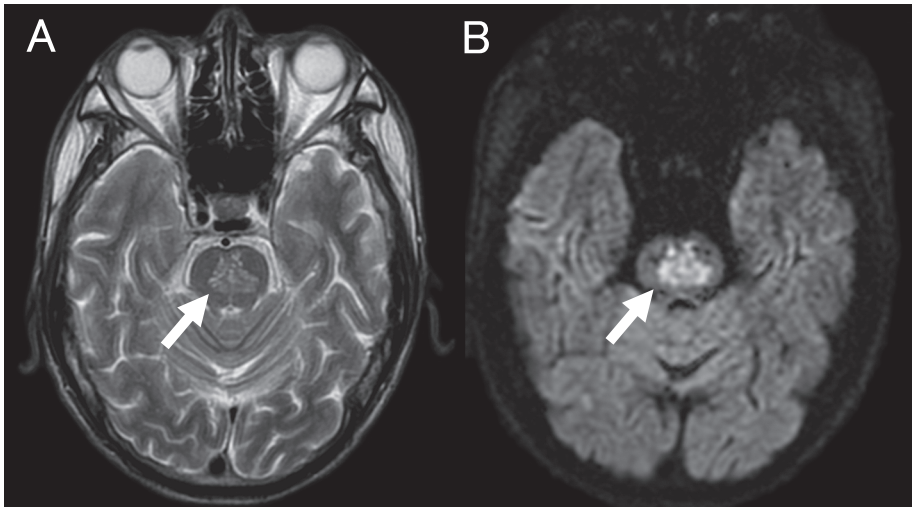

Fig. 3　The second MRI performed 14 days after admission.
The axial T_2WI (A) and DWI (B) show the trident shape lesion with a high signal intensity in the pons that is compatible with central pontine myelinolysis (CPM) (arrow). T_2WI 1.5 T TR 4,100 ms, TE 89.32 ms ; DWI 1.5 T TR 8,000 ms, TE 72.3 ms, b value = 1,000 sec/mm^2.

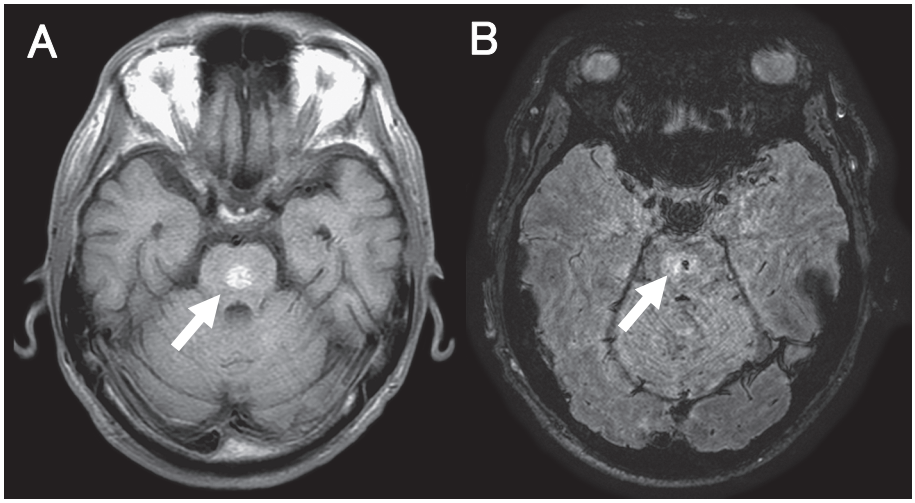

Fig. 4　The third MRI 4 months after admission.
The axial T_1 weighted image (T_1WI) (A) shows the high signal intensity area and the axial susceptibility weighted image (SWI) (B) shows the low signal intensity area in the CPM lesion that suspects pontine hemorrhage (arrow). T_1WI 3 T TR 466.664 ms, TE 9 ms; SWI 3 T TR 26.0494 ms, TE 36.536 ms. CPM: central pontine myelinolysis.

観察目的で撮像した 3 回目の脳 MRI において橋病巣の DWI 高信号域は消失していたが，T_2WI と fluid-attenuated inversion recovery（FLAIR）で三つ又の鉾状高信号域は以前と同様であった．しかし，橋中央部に T_1 強調画像で高信号域（Fig. 4A），T_2WI，T_2*WI および susceptibility weighted image（SWI）[11]（Fig. 4B）で低信号域の所見を新たにみとめたことから亜急性期橋出血の合併が示唆された．

考　　察

CPM は慢性アルコール中毒，熱傷，血液透析，肝移植や担癌患者のような慢性消耗性疾患などの病態においてみられるが，とりわけ慢性アルコール中毒において発症頻度が高く，慢性アルコール中毒の晩期に発症することが多い[4)5)]．とくに糖尿病患者ではアルコールを大量に摂取する[4)]と血糖コントロールは悪化[12)]し，血清浸透圧の変動をきたすことが

Table 1　A summary of reported cases and the present case with central pontine myelinolysis (CPM) with or without extrapotine myelinolysis (EPM) developed during alcohol withdrawal.

Authors	Age Gender	Period from alcohol withdrawal to onset	Alcohol history	Clinical features	Lesions on MRI	Outcome
Korn-Lubetzki, et al[5]	31 F	A few months	Huge quantities of vodka episodically, for years	Nystagmus, Dysarthria, Pseudobulbar palsy, Flaccid quadriparesis, Impaired vibration sensations over the legs	Pons	Good recovery
Yoon, et al[6]	47 M	2 days	Two bottles of spirits daily, for several years	Dysarthria, Bulbar palsy, Dysphagia	Bilateral basal ganglia, Pons	Little improvement
An, et al[7]	45 M	3 days	One bottle of Korea gin daily, for 20 years	Bilateral facial nerve palsy, Anarthria, Dysphagia, Pseudobulbar palsy, Gait disturbance	Bilateral candate nuclei, Lentiform nucleus, Thalamus, Pons	Gradual improvement
Present case	46 M	7 days	1.2 *l* of Japanese sake daily, for 20 years	Mild reduction of consciousness, Dysarthria, Truncal ataxia	Pons	Good recovery

推定されている．

一方，自験例のようにCPMがアルコール離脱後に発症することはきわめてまれで，これまでに3例が報告されているに過ぎない[5)~7)]（Table 1）．Korn-Lubetzkiら[5)]が最初に報告した症例は31歳女性例で，入院2ヵ月前に大量に飲酒した後，delirium tremenが出現し，脳MRIにおいてCPM所見をみとめた．しかし，この症例は数年間vodkaをepisodicに大量に飲むことはあったが厳密には慢性アルコール中毒でも低栄養状態でもなかったと記載されている．2例目はYoonら[6)]が報告している47歳男性例で，数年間アルコール2本/日を毎日飲んでいたが，アルコール離脱2日後から構音障害と嚥下障害が出現し，1週間後の脳MRIでCPMとextrapotine myelinolysis（EPM）[13)]をみとめた．3例目はAnら[7)]が報告している45歳男性例でKorea ginを20年間1本/日以上飲んでいたが，アルコール離脱3日後から構音障害と嚥下障害が出現し，脳MRIでCPMとEPMをみとめた．アルコール離脱の時期における鑑別すべき病態としてアルコール離脱症候群があげられるが，この病態ではalcoholic psychosisによる症状のピークは2～4日であり，通常，幻覚や失見当識が主病像であることから，自験例とは明らかにことなる．

自験例においてアルコール離脱直後の病態として以下のことが推定される．アルコールには抗利尿ホルモン（ADH）のブロック作用があり，アルコール摂取中はADHが低下するため尿量は増加する[2)]．しかし，アルコール離脱後にはADHのreboundをきたし，通常2～3時間で尿量が減少し体内に水が貯留される[2)]ことになり，血清Naと血清浸透圧は低下する．

自験例では，HHSにともなうアルコール離脱の7日目頃に軽度の意識障害，構音障害と体幹失調が出現した．その10日後，初診時の検査で軽度の低Na血症，著明な高血糖と高浸透圧血症をみとめ，最初の脳MRI DWIにおいて橋正中部に高信号の小病変がみとめられた．この小病変はその後の経過から判断するとCPMの発症直後の病変と考えられる．つまり，CPM発症前にHSSおよびアルコールの離脱があり，短期間のうちに血清浸透圧が変動したことが推定される[14)]．HSSでは著明な高血糖に対するインスリン治療直後にCPMがまれに発症することがあり，これまでに2例が報告[15)16)]されている．治療として補液と共にインスリンで血糖を下げることが必要であるが，このような処置にともなって血清Naが上昇して血清浸透圧が大きく変動することが知られている．

自験例は酢酸リンゲル液と速効型インスリン投与後14時間で血糖は1,058 mg/d*l*から235 mg/d*l*へ，血清浸透圧は328 mOsm/*l*から290 mOsm/*l*へと急激に低下し，血清Naは119 mEq/*l*から131 mEq/*l*へと上昇した．その後，血糖は緩徐に低下し血清Naは緩徐に上昇し，血清浸透圧は288～298 mOsm/*l*の範囲内に安定した．つまり，14時間で血糖が823 mg/d*l*（58.8 mg/d*l*/時）低下，血清浸透圧が38 mOsm/*l*（2.7 mOsm/*l*/時）低下し，血清Naは12 mEq/*l*上昇したことになる．自験例を後方視的に判断すると，入院時にはすでにCPM発症直後の状態であったのが入院後にCPMが進展増悪したと推定される．HSSの管理において先ず輸液が投与され，輸液投与のみで血糖が概ね75～100 mg/d*l*/時低下することが知られている[8)]．HSSにおいて推奨されるインスリン量は持続的静注にて0.1単位/kg/時の投与であり，適切な輸液量を投与すると，このインスリン量で血糖値を50～75 mg/d*l*/時の速度で低下できる．血糖低下の目標はせいぜい100 mg/d*l*/時であり，300 mg/d*l*までに留めるように報告されている[8)]．

自験例のインスリン投与量は13時間で24単位（0.05単位/kg/時）であり，HSSにおいて推奨されるインスリンの約半量程度の速度であった．つまり血糖値は58.8 mg/d*l*/時の

速度で低下したことを示し，HSS の管理としては許容範囲内と考えることができる[8]．しかし，自験例では結果的に CPM がさらに進展したことがきわめて重要な意味を持つと考えられる．Sterns ら[17] によると，低 Na 血症の補正が 12 mEq/*l*/ 日以上の速度でおこなわれたばあいにのみ CPM が発症し，12 mEq/*l*/ 日未満の速度では 1 例も発症していないことを報告し，低 Na 血症の補正速度は 12 mEq/*l*/ 日未満に留めるべきであるとしている．自験例は著明な高血糖を，HSS に対して適切なインスリン量の範囲内において補正したにもかかわらず，14 時間で血糖を 300 mg/d*l* 以下に低下，血清浸透圧を急激に低下させ，血清 Na を 24 時間以内に critical なレベルである 12 mEq/*l* 上昇させる結果となり，CPM 増悪に関与したと考えることができる．自験例の HSS 管理において，治療当初の速効型インスリン bolus 投与は少量ではあるが輸液負荷後に血清浸透圧を一時的にしろ急激に低下させた可能性がある．また，治療 14 時間後に血糖値が 300 mg/d*l* を下回る 235 mg/d*l* まで低下した時点で，dextrose 5% water による血糖の是正をおこなう必要があったと考えられる[8]．

自験例では初診時に低 Na 血症がみられたが，高血糖環境下では細胞内から外へ水の移動がおこるため，translocational hyponatremia やアルコール離脱にともなう体内水分貯留の影響であった可能性が高い．その後の血清 Na 値の変動も血糖値の急激な変動にともなう 2 次的な変化と解釈され，血清 Na 値の変動が自験例の CPM 発症の主たる原因とは考えにくい．Mochizuki ら[4] によると，慢性アルコール中毒患者では複数因子が合併すると大量飲酒歴の晩期において，血清 Na 値の急速な変動をともなわずに CPM を発症しやすく，血糖や glycogen の欠如による比較的軽微な浸透圧変化が誘因になることもあると報告している．また McKee ら[1] によると，CPM を呈した高度熱傷患者で低 Na 血症は 1 例もみられなかったこと，極端な血清高浸透圧が遷延した 1 例で血清 Na，血糖と尿素窒素はいずれも正常であったことを示し，CPM は血清浸透圧の変動が原因であり，低 Na 血症の急速補正や Na イオンそのものの作用ではないと報告している．さらに高度の熱傷患者[1] においても慢性アルコール中毒と同様に，血清高浸透圧に対して傷害を受けやすい病態が考えられる．つまり，CPM 発症要因として血清高浸透圧が唯一の代謝異常であり，高血糖から低血糖への急速な変動にともなう血清浸透圧の変化により，脳浮腫[18] および脱髄[19] にいたり CPM が発症すると推定される．

自験例は入院 14 日後の脳 MRI において CPM に典型的な画像所見へと進展した．このことは，血糖の急激な低下にともなう血清浸透圧の変動が病変の拡大に影響をおよぼした可能性が高いと推定される．橋病巣の拡大にくらべて臨床症状の悪化がみられなかったことに関しては，これまでにも Na の急速補正のない慢性アルコール中毒患者で軽症例や無症候性 CPM が多く報告[4)20] されていることから，とくに矛盾しないと考えられる．

CPM において細胞傷害がおこる正確な機序は不明であるが，Norenberg ら[19)21] は浸透圧変化により血管内皮細胞が傷害され，内皮細胞間の緻密な接合が緩むことによって血液脳関門が開放され血管原性浮腫が生じる機序を指摘している．傷害された血管内皮細胞から myelinotoxic factor が放出されることになり，結果としてオリゴデンドロサイトが傷害され，とくに灰白質と白質の境界域で脱髄が生じる．灰白質の血管密度は白質のそれの 5 倍であることから，灰白質と白質が同等に存在する並置部位がもっとも障害されやすく，橋底部においてその並置が最大と考えられ CPM の成因になりうると推定される．さらに，慢性アルコール中毒や慢性肝疾患ではアルコール自体の直接毒性に脆弱になっており，浸透圧変化に対して脳の保護機構が維持できなくなっている[19] ことも一因と推定される．また，フリー・ラジカルの過剰な産生や一酸化窒素代謝障害がニューロンのアポトーシスを促進する可能性もある[3)19]．

CPM において，臨床症状は基礎疾患の治療や電解質などの補正 2～7 日後に出現することが多いが，実験では 48 時間以内に完成する[22]．また，MRI 上の病変は通常数日～数週で出現する[14)23]．CPM 病巣は，病理学的に median raphe 近傍の橋中央部から発現し，対称性に橋末梢部に向かって広がることが知られている[24]．病巣の中心部は脳幹周辺の髄液腔から等距離のところで，灰白質と白質が均等に混在する[19]．自験例は MRI において，橋のほぼ中央部において CPM 発症直後の小病変が，その約 2 週間後には典型的 CPM 所見にいたる過程が描出された貴重な症例といえる．

以後 4 ヵ月を経過し神経症状は軽快していたが，再診時に撮像した MRI において橋病巣の中央部は T_2WI，T_2*WI および SWI[11] で低信号所見を呈したことから，亜急性期橋出血の合併と考えられた．CPM では，Adams らの報告[10] において出血の記載はみられるが，顕微鏡レベルの微小出血であり分布も軽微である．Klavins ら[24] によると，CPM の 10 例中 5 例において myelinolysis の領域あるいは脳の他の部位に最近発症した出血がみられ，橋の広範な myelinolysis に中心部の空洞をみとめるものも記載されている．小脳と大脳脚に局在する血管周囲性の出血は myelinolysis の領域に限局していたことから，2 次性の血管障害の可能性が述べられている．自験例では橋に microbleed はみとめられなかったことから microbleed による出血[25] は否定的である．一方，Giannetti ら[26] は慢性アルコール中毒患者において CPM 類似の剖検例で橋上部 2/3 を占める虚血性や出血性壊死を報告し，原因として血清浸透圧の変動[15)21] を推定している．さらに，橋出血をともなう CPM および EPM を同時期に呈した症例も報告され[27]，原因として血清浸透圧の変動が推定されている．したがって，自験例も血清浸透圧変動にともない CPM 病巣内に 2 次的に出血がおこった可能性が高い．

慢性アルコール中毒に糖尿病や高血糖をともなうばあい，とくにアルコール離脱後では血糖の変動にともない血清浸透圧が急激に変化する結果 CPM が発症し，その後の血清浸透圧の変動とともに増悪し，まれには CPM 病巣内に出血もきたす可能性があるので，経過観察する上で留意する必要がある．

HSS の治療に関して，低 Na 血症をともなうばあいには

CPM発症を予防し，あるいはすでにCPMを合併しているばあいにはCPMのさらなる進展を予防するために，1〜2時間毎に血糖，血清Na，血清Kと血清浸透圧を測定し，血清浸透圧の急激な変動を最小限に抑制する．とくに，血糖値は推奨されているHSS管理基準よりさらに緩徐に補正する必要があり，随伴する低Na血症については補正幅として12 mEq/*l*/日未満を目安に維持する[17]ことが必須である．

※本論文に関連し，開示すべきCOI状態にある企業，組織，団体はいずれも有りません．

文　献

1）McKee AC, Winkelman MD, Banker BQ. Central potine myelinolysis in severely burned patients: relationship to serum hyperosmolality. Neurology 1988;38:1211-1217.
2）Messert B, Orrison WW, Hawkins MJ, et al. Central pontine myelinolysis. Considerations on etiology, diagnosis, and treatment. Neurology 1979;29:147-160.
3）Ashrafian H, Davey P. A review of the causes of central pontine myelinolysis: yet another apoptotic illness? Eur J Neurol 2001;8:103-109.
4）Mochizuki H, Masaki T, Miyakawa T, et al. Benign type of central pontine myelinolysis in alcoholism: clinical, neuroradiological and electrophysiological findings. J Neurol 2003;250:1077-1083.
5）Korn-Lubetzki I, Virozub Y, Orbach H. Central pontine myelinolysis after alcohol withdrawal. Isr Med Assoc J 2002;4:656.
6）Yoon B, Shim YS, Chung SW. Central pontine and extrapontine myelinolysis after alcohol withdrawal. Alcohol Alcohol 2008;43:647-649.
7）An JY, Park SK, Han SR, et al. Central pontine and extrapontine myelinolysis that developed during alcohol withdrawal, without hyponatremia, in a chronic alcoholic. Inter Med 2010;49:615-618.
8）Nugent BW. Hyperosmolar hyperglycemic state. Emerg Med Clin N Am 2005;23:629-648.
9）Ruzek KA, Campeau NG, Miller GM. Early diagnosis of central pontine myelinolysis with diffusion-weighted imaging. Am J Neuroradiol 2004;25:210-213.
10）Adams RD, Victor M, Mancall EL. Central potine myelinolysis: a hitherto undescribed disease occurring in alcoholic and malnourished patients. Arch Neurol Psychiatry 1959;81:154-172.
11）Mittal S, Wu Z, Neelavalli J, et al. Susceptibility-weighted imaging: technical aspects and clinical applications, part 2. Am J Neuroradiol 2009;30:232-252.
12）Avogaro A, Valerio A, Miola M, et al. Ethanol impairs insulin-mediated glucose uptake by an indirect mechanism. J Clin Endocrinol Metab 1996;81:2285-2290.
13）Wright DG, Laureno R, Victor M. Pontine and extrapontine myelinolysis. Brain 1979;102:361-385.
14）Brown WD. Osmotic demyelination disorders: central pontine and extrapontine myelinolysis. Curr Opin Neurol 2000;13:691-697.
15）McComb RD, Pfeiffer RF, Casey JH, et al. Lateral pontine and extrapontine myelinolysis associated with hypernatremia and hyperglycemia. Clin Neuropathol 1989;8:284-288.
16）O'Malley G, Moran C, Draman MS, et al. Central pontine myelinolysis complicating treatment of the hyperglycaemic hyperosmolar state. Ann Clin Biochem 2008;45:440-443.
17）Sterns RH, Riggs JE, Schochet SS Jr. Osmotic demyelination syndrome following correction of hyponatremia. N Engl J Med 1986;314:1535-1542.
18）Arieff AI, Kleeman CR. Cerebral edema in diabetic coma. II. Effects of hyperosmolality, hyperglycemia and insulin in diabetic rabbits. J Clin Endocrinol Metab 1974;38:1057-1067.
19）Norenberg MD. A hypothesis of osmotic endotherial injury: a pathogenetic mechanism in central potine myelinolysis. Arch Neurol 1983;40:66-69.
20）Hagiwara K, Okada Y, Shida N, et al. Extensive central and extrapontine myelinolysis in a case of chronic alcoholism without hyponatremia: a case report with analysis of serial MR findings. Inter Med 2008;47:431-435.
21）Norenberg MD, Leslie KO, Robertson AS. Association between rise in serum sodium and central pontine myelinolysis. Ann Neurol 1982;11:128-135.
22）Laureno R, Karp BI. Myelinolysis after correction of hyponatremia. Ann Intern Med 1997;126:57-62.
23）Pietrini V, Mozzani F, Crafa P, et al. Central pontine and extrapontine myelinolysis despite careful correction of hyponatremia: clinical and neuropathological findings of a case. Neurol Sci 2010;31:227-230.
24）Klavins JV. Central pontine myelinolysis. J Neuropathol Exper Neurol 1963;22:302-317.
25）Kim YS, Lee J, Baek W, et al. Pontine hemorrhage at a microbleed site in a patient with central pontine myelinolysis. Neurol Sci 2011;32:1251-1252.
26）Giannetti AV, Pittella JEH. Ischemic and hemorrhagic necrosis of the pons with anatomical location similar to that of central pontine myelinolysis in a chronic alcoholic patient. Clin Neuropathol 1993;12:156-159.
27）Hoshino Y, Odaka M, Hirata K. Pontine hemorrhage in a patient with type 1 renal tubular acidosis associated with osmotic demyelination syndrome. Brain Nerve 2008;60:1061-1065.

Abstract

Central pontine myelinolysis developed during alcohol withdrawal in a chronic alcoholic with hyperosmolar hyperglycemic state

Toshiyuki Sakai, M.D.[1] and Hidekazu Tomimoto, M.D.[2]

[1]Department of Neurology, Saiseikai Matsusaka General Hospital
[2]Department of Neurology, Graduate School of Medicine, Mie University

We present a 46-year-old man with central pontine myelinolysis (CPM). He had been diagnosed with diabetes mellitus and chronic pancreatitis. He had drunk more than 1.2 *l* of Japanese sake daily for 20 years and more. He developed slight reduction of consciousness, dysarthria and truncal ataxia 7 days after he stopped drinking. The laboratory data on admission showed hyperosmolar hyperglycemic state, according to the following findings; glucose 1,058 mg/d*l*, serum osmolality 328 mOsm/*l* and serum sodium 119 mEq/*l*. According as administration of acetic Ringer's solution and insulin injection, the laboratory data 14 hours after admission showed glucose 235 mg/d*l*, serum osmolality 290 mOsm/*l* and serum sodium 131 mEq/*l*. The initial diffusion weighted images (DWI) on MRI revealed a small high signal intensity spot in the pons. The second DWI after 14 days revealed a trident-shaped hyperintensity in the pons that was compatible with CPM. His symptoms showed no remarkable changes, but susceptibility weighted images of MRI after 4 months revealed low signal intensity area in the CPM lesion that indicated pontine hemorrhage. We speculate that marked fluctuation of serum osmotic pressure associated with the rapid change of the serum glucose had a significant role in the pathogenesis of the present case. Therefore, we recommend gradual correction of serum glucose and serum osmolality to maintain less than 12 mEq/*l*/day as correction of chronic hyponatremia in to prevent and ameliorate pathologic condition of CPM.

(Clin Neurol 2014;54:116-123)

Key words: central pontine myelinolysis (CPM), alcohol withdrawal, hyperosmolar hyperglycemic state (HSS), magnetic resonance imaging (MRI), pontine hemorrhage