症例報告

慢性炎症性脱髄性多発根ニューロパチー様の経過で発症し筋萎縮性側索硬化症の合併が確認されたCharcot-Marie-Tooth 病 1A の 1 剖検例

樋口雄二郎[1)2)]　﨑山　佑介[1)2)]　西平　　靖[1)3)]
遠藤　一博[1)3)]　諏訪園秀吾[1)]　末原　雅人[1)*]

要旨：症例は 70 歳男性である．右上肢の脱力および感覚障害にて発症した．病初期は CIDP と診断され，一時的に免疫グロブリン大量静注療法，ステロイドなどの免疫療法の効果がみられたが，しだいに治療抵抗性の経過を辿り進行した．後に，*PMP22* 遺伝子重複が判明し，CMT1A と診断された．腓腹神経生検では　onion bulb 形成に加え炎症細胞の浸潤をともなう脱髄がみとめられた．その後も，筋力低下は四肢・体幹に急速に拡大し，球麻痺，呼吸筋麻痺も出現し，発症から約 4 年の経過で死亡した．病理解剖にて ALS と組織診断した．本症例は CMT1A に ALS を合併したはじめての症例報告である．

（臨床神経 2012;52:750-756）

Key words：Charcot-Marie-Tooth病1A，*PMP22*重複，慢性炎症性脱髄性多発根ニューロパチー，筋萎縮性側索硬化症，剖検

はじめに

Charcot-Marie-Tooth 病（CMT）1A はもっとも頻度の高い遺伝性運動感覚ニューロパチーであり，*PMP22* 遺伝子の重複によってひきおこされる．その大部分は 20 歳以下で発症し緩徐進行性の経過を辿る[1)]．しかしながら，急性発症で慢性炎症性脱髄性多発根ニューロパチー（CIDP）様の経過を有する症例が少なからず報告されており，CIDP-like variants of CMT と表現されている[2)]．今回，われわれは *PMP22* 遺伝子重複をみとめた高齢発症の CMT1A の症例で，発症初期に CIDP 様の経過を辿り，後に筋萎縮性側索硬化症（ALS）の病態を呈し，病理解剖にて ALS の組織診断にいたった症例を経験したので報告する．

症　　例

症例：70 歳，男性
主訴：右上肢脱力
既往歴：高血圧症，高脂血症．
家族歴：母に糖尿病，脳血管障害あり．

現病歴：2003 年 9 月より右上肢異常感覚（ピリピリ感）と右手指脱力を自覚し，箸をうまく使えないなどの巧緻運動障害が出現した．同年 11 月には左第一趾にもピリピリ感が出現したため当科入院となった．

入院時現症：身長 156cm，体重 54kg，バイタル，一般身体所見に異常はなかった．

神経学的所見：意識清明，認知機能正常，脳神経では構音障害，嚥下障害はなく，舌の萎縮や線維束攣縮はみられなかった．運動系では右上肢遠位筋優位の筋力低下（MMT：4），筋萎縮をみとめた．他の筋力は正常であり，下腿筋萎縮や凹足はなかった．感覚系では右上肢および左第一足趾に異常感覚（ピリピリ感）があり，右上肢の感覚鈍麻，四肢振動覚の低下がみられた．四肢腱反射は消失，病的反射は陰性であった．歩行は正常であり，運動失調，協調運動障害，自律神経徴候はなかった．

検査所見：血算，凝固系，耐糖能，生化学所見に異常所見はなく，抗核抗体，抗 SS-A 抗体，抗好中球細胞質抗体，抗ガングリオシド抗体などの自己抗体はいずれも陰性であった．脳脊髄液検査では，細胞数 1 個/μ*l*，蛋白 71.2mg/d*l*，糖 82mg/d*l* と蛋白細胞解離がみられた．入院時の神経伝導検査（NCS）では，四肢の運動神経で遠位潜時の延長，運動神経伝導速度の

*Corresponding author: 独立行政法人国立病院機構沖縄病院神経内科〔〒901-2214　沖縄県宜野湾市我如古 3 丁目 20 番 14 号〕
1)独立行政法人国立病院機構沖縄病院神経内科
2)現　鹿児島大学医歯学総合研究科神経内科・老年病学
3)現　社会医療法人友愛会豊見城中央病院神経内科
（受付日：2012 年 2 月 1 日）

Table 1　Results of nerve conduction study.

		DL (ms)	MCV (m/s)	CMAP amplitude (distal/proximal) (mV)	F latency (ms)	F frequency (%)	SCV (m/s)	SNAP amplitude (μV)
Median	R	10.2	21.0	3.0/2.3	NE	NE	NE	NE
	L	9.7	28.0	5.2/5.0	42.0	81	NE	NE
Ulnar	R	7.3	22.3	1.7/1.1	50.1	50	NE	NE
	L	6.6	27.2	2.6/2.3	44.0	81	NE	NE
Tibial	R	9.2	23.1	4.8/3.4	59.8	100		
	L	8.1	21.9	5.3/4.1	51.6	100		
Sural	R						NE	NE
	L						NE	NE

R: right, L: left, DL: distal latency, MCV: motor conduction velocity, CMAP: compound muscle action potential, SCV: sensory conduction velocity, SNAP: sensory nerve action potential, NE: not evoked.

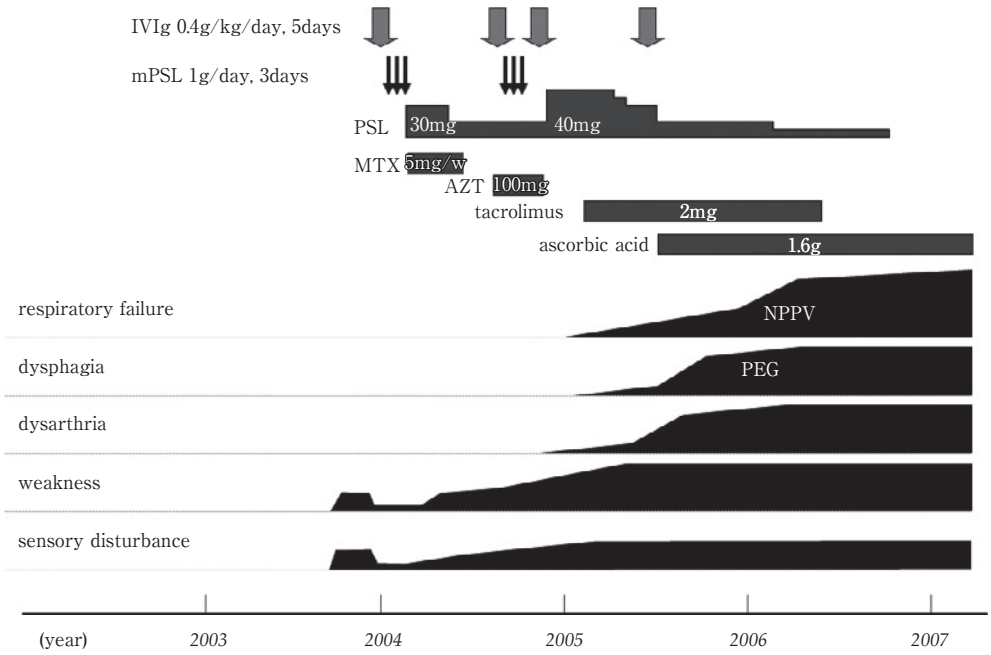

Fig. 1　Clinical course.
MTX: methotrexate
AZT: azathioprine
PEG: percutaneous endoscopic gastrostomy
NPPV: non-invasive intermittent positive pressure ventilation

低下，複合筋活動電位の低下，F 波潜時延長がみられ，感覚神経活動電位（SNAP）は四肢すべて導出されなかった（Table 1）．時間的分散や伝導ブロックはなかった．

臨床経過（Fig. 1）：入院当初は CIDP の可能性を第一に考え，免疫グロブリン大量静注療法（IVIg）とステロイドパルス療法を施行した．右上肢および左足趾の異常感覚はほぼ消失し，右上肢筋力も改善し箸が使いやすくなるなどの自覚症状の改善もみとめた．また，IVIg 施行 6 週間後におこなった NCS では，導出不能であった右腓腹神経の SNAP が導出可能となった（SNAP：11.2μV，SCV：19.7m/s）．後療法としてプレドニゾロン（PSL）およびメトトレキサートを開始し外来フォローとなった．しかし退院後，左下肢の異常知覚が再出現し，右上肢の筋力低下も悪化した．その後，感覚鈍麻，筋力低下は四肢遠位筋優位に徐々に拡大したため，2004 年 7 月に再入院となった．IVIg 2 クールとステロイドパルス療法を施行し，アザチオプリンの併用もおこなったが，いずれも効果は乏しく筋力低下は進行した．

発症から約 1 年経過した時点で，進行性，再発性の経過を示し，病初期以降は免疫療法の効果が乏しく，CIDP としては非典型的な経過を辿ったことから診断を再考した．NCS 上，病初期から上下肢びまん性に高度の伝導速度遅延をみとめるわりに，時間的分散や伝導ブロックなどの後天的脱髄の要素が

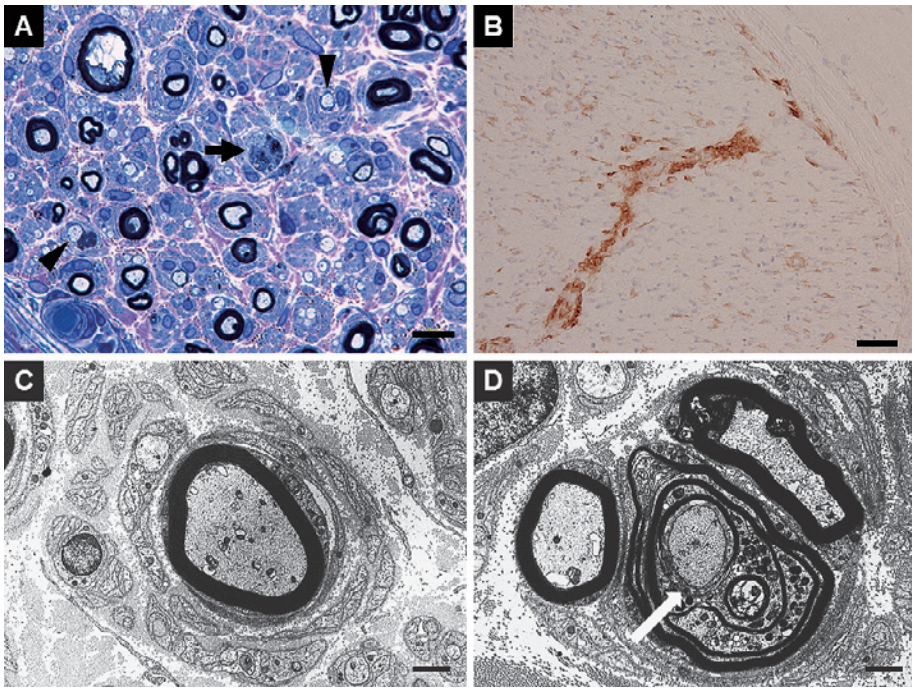

Fig. 2　Pathological findings of the left sural nerve.
(A) The density of the large and small myelinated fibers is moderately decreased. Fibers with excessively folded myelin are occasionally observed. Fibers with thinner myelin are frequently observed. Onion-bulb formations are abundant. Myelin debris-containing macrophages are noted (arrow). Naked axons are frequently observed (arrowheads). (Toluidine blue and safranin stained Epon section; Bar = 10 μm)
(B) T-lymphocytic infiltration [CD45RO antigen with horseradish peroxidase (dark brown); immunostaining of frozen sections; Bar = 50 μm]
(C) Onion-bulb formation (Electron microscopy; Bar = 1 μm)
(D) Macrophage invasion of the myelin space (Electron microscopy; Bar = 1 μm)

乏しかったことから，遺伝性ニューロパチーの合併があるのではないかと考えた．同年10月にFISH法による遺伝子検査をおこなったところ，*PMP22*遺伝子重複が確認され，CMT 1Aと診断された．そこで再度，家族歴の詳細な調査をおこない，自覚症状はなかったが，長女および孫（長女の子供）に軽度の前脛骨筋の筋力低下，凹足，腱反射消失，手袋靴下型の感覚鈍麻をみとめた．長女の右正中神経のMCVは20m/sec以下に低下しており，遺伝子検査では*PMP22*遺伝子の重複が確認された．同年11月に左腓腹神経生検をおこなった．

左腓腹神経像（Fig. 2）：トルイジンブルー染色では大径および小径有髄線維密度は中等度減少し，髄鞘の菲薄化，onion bulb形成，髄鞘の過剰な折り畳み（myelin folding）を示す神経が多数観察され，CMT1Aに矛盾しない所見であった．しかし，神経内鞘にはミエリンを貪食するマクロファージの浸潤，髄鞘のないむき出しの軸索（naked axon）が多数みられ，免疫染色ではCD45RO陽性活性化Tリンパ球およびCD68陽性マクロファージの浸潤をみとめた．電子顕微鏡検査では有髄神経に侵入したマクロファージおよび髄鞘内浮腫をみとめた．

生検結果上，活動性炎症所見が残存していたことから，PSLの増量，タクロリムスを追加し，再度IVIgを施行したが効果は乏しかった．その後も四肢筋力低下は進行し，さらに球麻痺も出現し，舌の萎縮・線維束攣縮もみられるようになった．初診時陰性であったBabinski反射は陽性となった．2005年10月に施行した頭部MRIではT_2強調画像にて錐体路に沿って淡い高信号を呈し（Fig. 3），錐体路の変性が示唆された．筋電図検査では左三角筋，左前脛骨筋，左胸鎖乳突筋に線維性収縮電位，陽性鋭波などの進行性脱神経所見がみられた．また，左三角筋，左胸鎖乳突筋では長持続時間，多相性，高振幅の運動単位電位に加え線維束性収縮電位もみられ，ALSの診断基準を満たした．その後も球麻痺は進行し，呼吸筋麻痺も出現してきたため，2005年末にはPEG造設をおこない，非侵襲的陽圧人工呼吸補助（NPPV）による呼吸器管理が必要になった．2006年2月には，NPPVによる終日呼吸管理となり，四肢筋力はMMT 0〜2レベルとなり臥床状態になった．その後，誤嚥性肺炎による入退院をくりかえし，2007年2月下旬，肺炎による敗血症を併発し永眠された．家族より剖検の承諾をえて，翌日に剖検をおこなった．

中枢神経系の組織所見（Fig. 4）：固定後脳重1,230g．肉眼的には，運動野の皮質幅，内包後脚は保たれていたが，延髄や脊

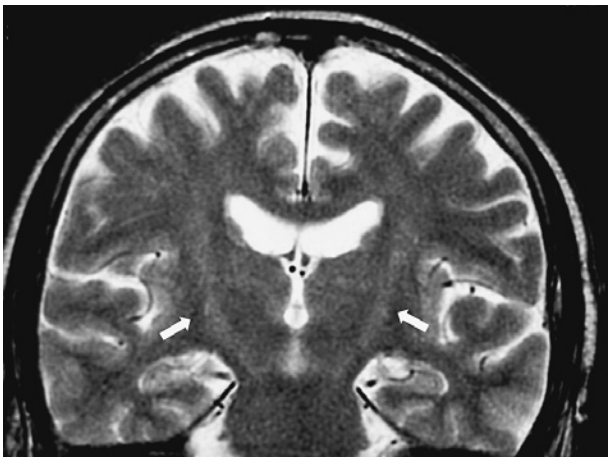

Fig. 3　Brain MRI findings two years from onset. T_2 weighted image showing symmetrical hyperintensity lesions (arrows) in the bilateral pyramidal tracts at the level of the posterior limbs of the internal capsules and cerebral peduncles (1.5 T: Coronal; TR 4,000 ms; TE 100 ms)

髄の皮質脊髄路では変性がみられた．また，脊髄では前根および前角の萎縮をみとめた．組織像では，皮質運動野の Betz 細胞，神経細胞は比較的保たれ変性の程度は軽度であったが，脊髄および延髄の皮質脊髄路では明らかな変性がみられた．Klüver-Barrera 染色では脊髄側索および前索の淡明化がみられた（Fig. 4A）．免疫染色では中枢神経系へのリンパ球の浸潤はなかったが，側索の皮質脊髄路の変性部位において多数の CD68 陽性マクロファージの浸潤（Fig. 4B）をみとめた．脊髄前角での神経細胞脱落，グリオーシスは中等度～高度であり（Fig. 4C），脳幹運動神経核では軽度であった．脊髄前角の残存神経細胞では，ブニナ小体がみられ（Fig. 4D），TDP-43 免疫染色にて神経細胞内に TDP-43 陽性の封入体の存在を確認した（Fig. 4E）．

末梢神経系の組織所見：抗 SMI-31 抗体をもちいた免疫染色にて，前根ではびまん性に高度の神経線維脱落をみとめ（Fig. 4F），後根では神経線維密度は比較的保たれ（Fig. 4G），ALS に矛盾しない所見であった．しかし前根ではマクロファージが少数散見され，また後根でも一部の限られた線維束で神経線維脱落がみられ，マクロファージの浸潤をみとめた（Fig. 4H）．リンパ球の浸潤や TDP-43 陽性封入体はなく，後根の肥大はなかった．左大腿神経では神経線維密度は中等度減少し，髄鞘の菲薄化，onion bulb 形成などの脱髄所見とともに，有髄神経線維の軸索内へのマクロファージの浸潤をみとめた．

考　察

本症例は病初期には，2 カ月以上にわたって進行する 2 肢以上の運動感覚ニューロパチーを呈し，脳脊髄液検査にて蛋白細胞解離をみとめ，NCS では脱髄性ポリニューロパチーの所見を呈した．腓腹神経生検では慢性脱髄所見に加え，活動性炎症所見をみとめ，一過性ではあるが免疫療法にも反応したことから，CIDP と診断できるものであった．しかし，病初期以降は免疫療法に反応しなくなり，遺伝子検査で *PMP22* 遺伝子重複が確認され，CMT1A と診断された．その後も筋力低下が進行し，球麻痺，呼吸筋麻痺なども出現し，最終的には ALS の終末像に類似の臨床像を呈した．剖検所見では，一次，二次運動ニューロンの障害が確認され，脊髄前角の残存神経細胞内ではブニナ小体および TDP-43 陽性封入体をみとめ，病理学的に ALS に矛盾しない所見がえられた．また末梢神経系には炎症の関与を示唆する脱髄所見をみとめた．本症例は，CIDP，CMT1A，ALS の臨床神経学的および病理学的特徴を併せ持った特異な症例であった．

「CMT と CIDP」の関連について，これまでに多数の報告がある．典型的な CMT1A は，その大部分が 20 歳以下で発症し緩徐進行性の経過を辿るが[1]，急性発症で CIDP 様の経過を有する非典型的 CMT1 症例（CIDP-like variants of CMT1）が報告されている[2]．また，遺伝性ニューロパチーの一部の症例では免疫療法が有効であり，自己免疫学的機序がその病態に関与していることを指摘している[3]．とくに CMT1A では，PMP 22 蛋白の過剰発現によりひきおこされた脱髄が免疫応答の契機になり，二次的に炎症性障害が惹起される機序を想定している[4)~6)]．本症例も同様の機序で炎症性ニューロパチーの臨床像を呈したと考えられた．このことから高齢発症でかつ炎症性ニューロパチーを呈する症例であっても，背景にある遺伝的素因の可能性を考慮し，精査，治療をする必要があると思われた．

「ALS と CIDP」の関連について，両者を合併したという報告はあるが[7)8)]，その関連については未だ不明である．本症例の剖検所見では，脊髄側索や前角へのリンパ球の浸潤像や末梢神経組織内における TDP-43 陽性封入体の存在など，両者の関連を示唆する所見はえられなかった．しかし，生前の腓腹神経および剖検後の大腿神経組織像ではともに活動性炎症所見を呈していたことから，病初期以降の急激な症状の進展には，ALS 発症による運動ニューロンの変性だけでなく，末梢神経系の炎症の関与もあったと推測され，免疫療法の介入は少なからず症状進行の抑制に寄与したのではないかと考えられた．

一方，「CMT1A と ALS」の関連について，両者を合併したという報告やその関連を述べた文献は渉猟したかぎりみとめない．*PMP22* 遺伝子の欠失による遺伝性圧脆弱性ニューロパチー（HNPP）に ALS を合併した報告例が 3 例[9)~11)]，CMT2A に ALS を合併した報告例が 1 例[12)]あるのみである．ミエリン構成蛋白質である PMP22 は，末梢神経だけでなく脊髄前角細胞や脳幹，脳梁にも発現しており[13)14)]，HNPP では中枢神経系の脱髄性病変をきたすことが知られている[15)]．しかし，本症例の剖検所見では中枢神経組織での脱髄性病変はなく，両者の関連性を示唆する所見はえられなかった．以上のことから，著者らはともにまれな疾患である CMT1A と ALS の合併は偶然の合併と考えている．しかし，本症例のように CMT1A の中には高齢発症例[16)17)]や炎症性ニューロパチーの臨床像を

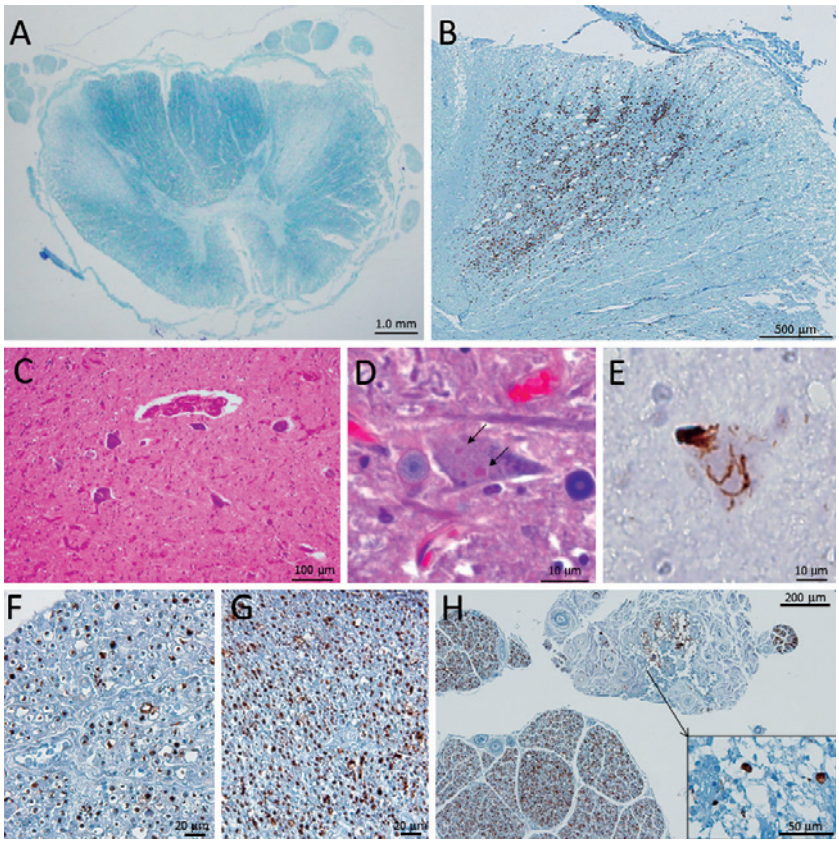

Fig. 4　Pathological findings of the spinal cord.
(A) Transverse section of the thoracic cord showing myelin pallor of the lateral corticospinal tracts and anterior columns (Klüver-Barrera stain)
(B) Thoracic cord showing a large number of macrophages in the lateral corticospinal tract (CD68 stain and Klüver-Barrera stain)
(C) Lumbar cord with moderate neuronal loss and gliosis in the anterior horn (Hematoxylin and Eosin stain)
(D) Bunina bodies (arrow) in the lower motor neuron of the lumbar spinal cord
(E) Staining with anti-TDP-43 antibody showing neuronal cytoplasmic inclusions in the lower motor neuron of the lumbar spinal cord
(F) (G) Staining with anti-SMI-31 antibody revealed marked axonal loss in the anterior nerve root (F) and relatively preserved axons in the dorsal nerve root (G) of the lumbar spinal cord
(H) Staining with anti-SMI-31 antibody showing marked axonal loss in some fasciculus of the dorsal nerve root. Macrophages stained with anti-CD68 antibody were detected in the fasciculus (inset figure).

呈する非典型例[3)5)]も少なからず存在していることから，ALSの中にはCMTの合併が見逃されているかもしれない．ALSと診断されている症例であっても，CMT合併の可能性を常に念頭に置く必要があると考えられた．両者の合併例が蓄積され，その関連性が明らかになればALS発症の病態解明の糸口になるかもしれない．

以上，本症例は高齢発症でCIDP，CMT1A，ALSの臨床的特徴を併せ持つ初の報告であり，遺伝子検査にて*PMP22*遺伝子重複を確認でき，かつ剖検後の神経病理学的所見にてALSの組織診断にいたった貴重な一例であった．

※本文の要旨の一部は，第173回および第177回日本神経学会九州地方会で報告した．

謝辞：本稿作成にご指導いただいた鹿児島大学医歯学総合研究科神経内科・老年病学　松浦英治先生，末梢神経生検の標本作製および判読をおこなっていただいた公益社団法人鹿児島共済会南風病院神経内科　梅原藤雄先生，中枢神経組織の標本作製にご協力いただいた新潟大学脳研究所病態神経科学部門病理学分野　高橋均先生と脳科学リソース研究部門脳疾患標本資源解析学分野　柿田明美先生，抗ガングリオシド抗体測定にご協力いただいた近畿大学医学部神経内科　楠進先生に深謝いたします．

※本論文に関連し，開示すべきCOI状態にある企業，組織，団体はいずれも有りません．

文　献

1) 橋口昭大, 髙嶋　博. 遺伝性ニューロパチー―多様な原因遺伝子と遺伝子診断法の進歩. BRAIN and NERVE 2011; 63:539-548.
2) Martini R, Toyka KV. Immune-mediated components of hereditary demyelinating neuropathies: lessons from animal models and patients. Lancet Neurol 2004;3:457-465.
3) Ginsberg L, Malik O, Kenton AR, et al. Coexistent hereditary and inflammatory neuropathy. Brain 2004;127:193-202.
4) Ritz MF, Lechner-Scott J, Scott RJ, et al. Characterisation of autoantibodies to peripheral myelin protein 22 in patients with hereditary and acquired neuropathies. J Neuroimmunol 2000;104:155-163.
5) Vital A, Vital C, Lagueny A, et al. Inflammatory demyelination in a patient with CMT1A. Muscle Nerve 2003;28: 373-376.
6) Gabriel CM, Gregson NA, Wood NW, et al. Immunological study of hereditary motor and sensory neuropathy type 1a (HMSN1a). J Neurol Neurosurg Psychiatry 2002;72:230-235.
7) Rajabally YA, Jacob S. Chronic inflammatory demyelinating polyneuropathy-like disorder associated with amyotrophic lateral sclerosis. Muscle Nerve 2008;38:855-860.
8) Echaniz-Laguna A, Degos B, Mohr M, et al. A study of three patients with amyotrophic lateral sclerosis and a polyneuropathy resembling CIDP. Muscle Nerve 2006;33: 356-362.
9) O'Sullivan SS, McCarthy A, Mullins GM, et al. ALS in a patient with hereditary neuropathy with liability to pressure palsy. Neurology 2006;67:2260.
10) Bhatt A, Farooq MU, Aburashed R, et al. Hereditary neuropathy with liability to pressure palsies and amyotrophic lateral sclerosis. Neurol Sci 2009;30:241-245.
11) Canali E, Chiari A, Sola P, et al. Rapidly progressive amyotrophic lateral sclerosis in a young patient with hereditary neuropathy with liability to pressure palsies. Amyotroph Lateral Scler 2010;11:335-336.
12) Marchesi C, Ciano C, Salsano E, et al. Co-occurrence of amyotrophic lateral sclerosis and Charcot-Marie-Tooth disease type 2A in a patient with a novel mutation in the mitofusin-2 gene. Neuromuscul Disord 2011;21:129-131.
13) Parmantier E, Cabon F, Braun C, et al. Peripheral myelin protein-22 is expressed in rat and mouse brain and spinal cord motoneurons. Eur J Neurosci 1995;7:1080-1088.
14) Ohsawa Y, Murakami T, Miyazaki Y, et al. Peripheral myelin protein 22 is expressed in human central nervous system. J Neurol Sci 2006;247:11-15.
15) Tackenberg B, Moller JC, Rindock H, et al. CNS involvement in hereditary neuropathy with pressure palsies (HNPP). Neurology 2006;67:2250-2252.
16) Abe Y, Ikegami T, Hayasaka K, et al. Pressure palsy as the initial presentation in a case of late-onset Charcot-Marie-Tooth disease type 1A. Intern Med 1997;36:501-503.
17) Berciano J, Gallardo E, Garcia A, et al. Charcot-Marie-Tooth disease type 1A duplication with severe paresis of the proximal lower limb muscles: a long-term follow-up study. J Neurol Neurosurg Psychiatry 2006;77:1169-1176.

Abstract

An autopsy case of coexisting Charcot-Marie-Tooth disease type 1A and chronic inflammatory demyelinating polyradiculoneuropathy, later associated with amyotrophic lateral sclerosis

Yujiro Higuchi, M.D.[1)2)], Yusuke Sakiyama, M.D.[1)2)], Yasushi Nishihira, M.D.[1)3)],
Kazuhiro Endo, M.D.[1)3)], Shugo Suwazono, M.D.[1)] and Masahito Suehara, M.D.[1)]
[1)]Department of Neurology, National Hospital Organization Okinawa Hospital
[2)]Department of Neurology, Kagoshima University Graduate School of Medical and Dental Sciences
[3)]Department of Neurology, Yuuaikai Tomishiro Central Hospital

We report an autopsy case of a 74-year-old man with late onset Charcot-Marie-Tooth disease type 1A (CMT1A) diagnosed by genetic screening, later associated with amyotrophic lateral sclerosis (ALS). At the age of 70 years, the patient was admitted to our hospital because of progressive weakness and dysesthesia in the right upper limb. In the early stages of the illness, he was diagnosed with chronic inflammatory demyelinating polyradiculoneuropathy (CIDP), and transient improvement was achieved with intravenous immunoglobulin. However, the symptoms progressively worsened and became refractory. Gene analysis revealed *PMP22* gene duplication, which confirmed CMT1A. On sural nerve biopsy, severe demyelinating neuropathy and abundant onion-bulb formations with endoneurial infiltration of inflammatory cells were observed. Thereafter, pseudo-bulbar palsy and respiratory muscle weakness developed insidiously and progressed rapidly along with muscle weakness in the limbs and trunk. The patient died about four years after the onset of this disease. Postmortem examination showed moderate neuronal cell loss, Bunina bodies, and TDP-43-positive inclusions in the anterior horn cells. The spinal cord revealed axonal loss and extensive macrophage permeation in the corticospinal tracts. On the basis of these findings, the final neuropathological diagnosis was ALS. This is the first report of an autopsy case of CMT1A complicated with ALS. We here discuss the significant clinical and neuropathological findings of this case.

(Clin Neurol 2012;52:750-756)

Key words: Charcot-Marie-Tooth disease type 1A, *PMP22* duplication, chronic inflammatory demyelinating polyradiculoneuropathy, amyotrophic lateral sclerosis, autopsy