

## 症例報告

## 月1回免疫グロブリン少量静注療法が副作用をおさえ寛解維持に有効であった多巣性運動ニューロパチーの1例

村田 佳子 岡本 智子 近土 善行  
千原 典夫 古澤 嘉彦 村田 美穂\*

**要旨：**症例は35歳時左手の筋力低下で発症し、さらに右手筋力低下を呈した多巣性運動ニューロパチーの41歳男性である。免疫グロブリン大量静注療法 (high-dose IVIg; 0.4g/kg/day 5日間連日投与) をおこない手指筋力の改善をみとめたが、重度の汗疱が出現した。抗アレルギー剤、ステロイド剤の併用にて汗疱の抑制は困難でIVIgを中止したところ、手指筋力の低下が進行した。IVIg 0.4g/kg を1日投与に減量し、毎月1回定期的に投与したところ、汗疱の出現はわずかでしかも筋力低下の進行を抑制できた。定期的免疫グロブリン少量静注療法は、IVIgの臨床効果が高い症例では副作用を減らし寛解維持に有効と思われた。

(臨床神経 2010;50:561-565)

**Key words：**多巣性運動ニューロパチー、免疫グロブリン大量静注療法、定期的免疫グロブリン少量静注療法、汗疱

### はじめに

免疫グロブリン静注療法 (IVIg) はギランバレー症候群 (GBS)、慢性炎症性脱髄性多発根神経炎 (CIDP)、多巣性運動ニューロパチー (MMN) などの免疫性ニューロパチーの治療法として有効性が確立されている。MMNでのIVIgは初回治療時、免疫グロブリン (0.4g/kg/day) を5日間連日点滴静注 (high-dose IVIg) し、寛解維持のための投与頻度や投与量は個々の患者で調整を要する。これまでの報告では、免疫グロブリンの副作用の発現頻度は、high-dose IVIgをおこなったCIDP患者559名中179例 (32.0%) で、そのうち皮膚症状は、発疹・皮疹35件 (3.2%)、汗疱24件 (2.2%) であった<sup>1)</sup>。IVIgの副作用で出現した汗疱は、無治療または軟膏をふくむステロイド剤または抗アレルギー剤で改善するばあいもあるが、中には重篤な皮膚症状を呈する症例があり<sup>2)</sup>、治療法がかざられるMMNでは看過できない副作用の一つである。

われわれは、high-dose IVIgで重度の汗疱が出現したためIVIgを中止せざるをえなかったが、手指の筋力低下が進行するため、IVIg 0.4g/kg を1カ月に1日定期的に投与することで重度の汗疱の出現を回避し、上肢機能の維持ができた症例を経験したので報告する。

### 症 例

患者：41歳、男性

主訴：手指の使いにくさ

既往歴：6歳 急性腎炎、34歳 帯状疱疹。

家族歴：父 心筋梗塞。

現病歴：35歳、左手でキーボードが打ちにくいことに気づいた。左手の動かしにくさは緩徐に悪化した。39歳、重い物を持つと左手がふるえ、痩せていることに気づいた。その後右手も物がつまみにくく、ペットボトルの蓋が開けにくくなった。40歳、両前腕のピクツキに気づき右手も痩せてきたため、2007年3月当院に精査入院した。

入院時身体所見：一般身体所見に特記すべきことなし。神経学的には意識清明で脳神経に異常をみとめず、運動系は、握力が13/7kgと低下していた。徒手筋力テスト (右/左) は肘屈曲、伸展および手関節屈曲は5/4、手関節背屈は5/2と左上肢で低下しており、手指は右第2,3指伸展制限、左第2~5指伸展制限、鷲手変形をみとめた。また左優位に両側前腕、手内筋の萎縮をみとめ、左上肢にfasciculationをみとめた。下肢筋力は正常、腱反射は左上肢で消失、左下肢減弱、右上下肢は正常だった。Babinski徴候は陰性だった。小脳失調、感覚障害、自律神経障害はなかった。

検査所見：血液検査、髄液検査は正常だった。血清抗糖脂質抗体は抗GD1a抗体のIgMクラスが弱陽性で抗GM1抗体は陰性であった。頸椎MRIでは左腕神経叢の軽度腫大をみとめた。頭部・腰椎MRIに異常をみとめなかった。神経伝導検査では、運動神経は左正中神経で遠位潜時軽度延長 (4.3 ms; 70 mm)、手首-肘間で伝導ブロック (複合筋活動電位振幅: CMAP振幅 手首/肘 刺激 4.1/1.8mV)、運動神経伝導速度

\*Corresponding author: (独) 国立精神・神経医療研究センター病院神経内科 [〒187-8551 東京都小平市小川東町4丁目1番1号]  
(独) 国立精神・神経医療研究センター病院神経内科  
(受付日: 2010年1月4日)

Table 1 Motor nerve conduction study results.

		CMAP amplitude (mV) (normal range)		MCV (m/s) (normal limit)	
		March 2007	July 2009	March 2007	July 2009
Lt. Median N.	Wrist	<u>4.05</u> (6-36) <sup>11)</sup>	11.74 (6-36)		
	Elbow	<u>1.75</u>	7.53	40.5 ( $\leq 54$ ) <sup>11)</sup>	57.6 ( $\leq 54$ )
Lt. Ulnar N.	Wrist	2.60 (7-32) <sup>11)</sup>	3.83 (7-32)		
	Below elbow	2.66	3.91	64.7 ( $\leq 61$ ) <sup>11)</sup>	58.4 ( $\leq 61$ )
	Above elbow	2.67	4.03	62.5	55.6

CMAP: peak-to-peak amplitude compound muscle action potential, MCV: motor nerve conduction velocity

Surface temperature was 35.8°C in March 2007 and 34.1°C in July 2009.

Underlines indicate conduction block. Conduction block was improved in July 2009.

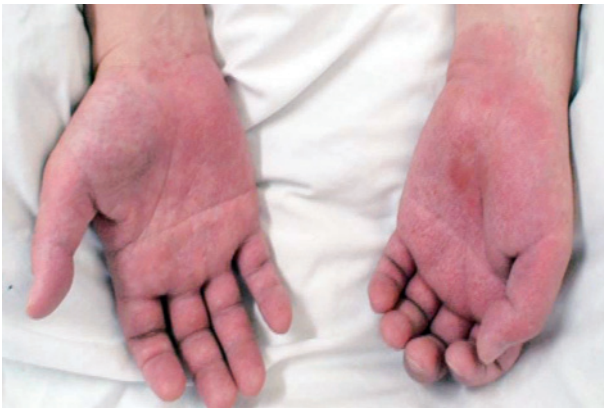

Fig. 1 Pompholyx of palms.

の低下(手首—肘間/肘—腋窩間 40.5/25.0m/s)をみとめた。右正中神経では遠位潜時軽度延長(4.1ms ; 65mm), 尺骨神経では手首刺激での CMAP 振幅の低下(右/左 3.7/2.6mV)をみとめたが, 伝導ブロックはなく速度も正常だった(Table 1)。F 波は両側正中神経, 尺骨神経で潜時の延長と導出頻度の低下をみとめた。感覚神経伝導検査は正常だった。針筋電図では, 上肢で左優位, 遠位優位の神経原性変化をみとめ, とくに左総指伸筋では安静時に脱神経電位をみとめた。fasciculation, myokymia はみとめなかった。緩徐進行性で, 感覚障害をともなわない左右非対称性の筋力低下・筋萎縮があり, 神経伝導検査で左正中神経に手首—肘間に definite 運動伝導ブロックをみとめ, EFNS/PNS 診断基準<sup>3)</sup>の診断カテゴリー definite MMN を満たした。

経過: 初期治療として献血グロベニン-I-ニチヤク<sup>®</sup> (0.4g/kg/day 5日間)を施行した。投与開始5日目に左手掌に水疱が出現, 数日で急速に悪化し, 手掌, 足底はすべて水疱化し, 紅色丘疹が頭皮をふくめ四肢体幹に拡大した(Fig. 1)。投与開始9日目に近医皮膚科で免疫グロブリンによる汗疱をうたがわれ, ステロイド軟膏外用およびベタメタゾン 1.5mg/日, フェキソフェナジン 60mg/日を処方され約2週間内服加療

した。汗疱はIVIg開始から2週間目をピークに消退しはじめ, 約1カ月後に消失し汗疱の出現した部位は落屑をみとめた。落屑が完全に消失するのに約3カ月を要し, 両手掌の皮膚は硬化し発汗低下をきたした。IVIg後握力は13/7kgから19/13kgに増強し, 両上肢の筋力が改善した。日常生活ではパソコンのキーボードの操作がしやすく, 箸が使いやすくなった。神経伝導検査では, 左正中神経の伝導ブロックの改善および他の神経で CMAP 振幅の軽度改善をみとめた。

初回IVIgから4カ月後の2007年7月箸が使いづらく, 手指の細かな動作に時間がかかるようになった。8月手作業での疲労が強く休みながら仕事をおこなうようになり, 力を入れると手がふるえるようになった。神経伝導検査では右正中神経で肘—腋窩間, 右尺骨神経で手首—肘間に新たな伝導ブロックをみとめたため, 10月に入院し high-dose IVIg を開始した。IVIg開始2日目にふたたび両手掌足底に汗疱が出現したためIVIgを中止したが, 中止後も皮疹は体幹, 頭部へ拡大した。手掌はびりびりとした異常感覚をともなうため手袋の着用を必要とし, 日常生活や仕事に支障をきたした。汗疱はIVIgから2週間後にピークとなり消退した。IVIgの投与期間は2日間と短かったが, 握力は投与前16/8kgに比し21/15kgと改善をみとめた。しかし, その効果は短く12月にはふたたび手指が使いづらくなった。IVIg投与により汗疱が重症化することを懸念し, 2008年3月免疫吸着療法を試みたが, 自覚症状, 神経伝導検査ともに改善はなかった。

抗アレルギー薬内服下で high-dose IVIg を試みるために, 2008年5月に入院した。IVIg開始日からオロパタジン塩酸塩 10mg/日内服したが, 投与1日目に両手掌に汗疱が出現し, 3日目には前回同様手掌および足底が水疱化し, 皮疹が体幹, 頭部に拡大した。投与3日目にオロパタジン塩酸塩からベタメタゾン 0.5mg・d-マレイン酸クロルフェニラミン 4mg/日内服へ変更した。IVIg5日間連日投与おこない, 汗疱はIVIg投与開始7日目まで拡大し, その後消退しはじめ, これまでよりも消退にむかう日が早かった。汗疱は約2週間で消失し落屑は1カ月で改善したため, 内服していたベタメタゾ

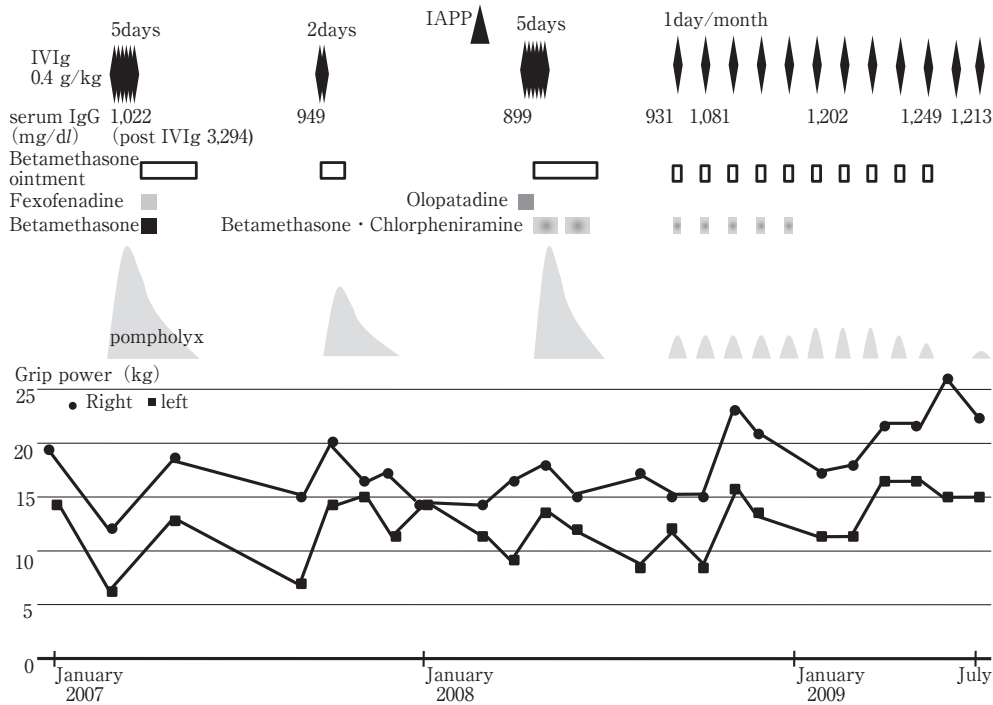


Fig. 2 The patient's Clinical course.

Serum IgG levels were measured before IVIg. IVIg: intravenous immunoglobulin, IAPP: immunoadsorption plasmapheresis

ン・d-マレイン酸クロルフェニラミンを中止したところ、汗疱が両前腕に再発し同剤を再開した。IVIg 後手指の筋力が改善したが、7月にふたたび左手に力が入らずふるえるようになった。

汗疱の出現を減らすためIVIgを1日のみに減量して、9月にIVIgを施行した。IVIg投与2日前からベタメタゾン0.5mg・d-マレイン酸クロルフェニラミン4mg/日を開始した。IVIg当日の夕には、両手掌、足底に汗疱が出現したが、体幹に拡大することなく軽度にとどまった。IVIg後はキーボード操作が軽度ながらしやすくなった。10月に再度IVIgを1日のみおこなった。前回同様汗疱の出現部位は手掌と足底にとどまった。

以後キーボード操作などの細かな動作がしづらくなる前に、月1回1日のIVIgを定期的におこなうことで筋力維持が可能となり、1年を経過した現在、握力は20/15kg以上が続いている。また神経伝導検査では、初回治療前と比較し、左正中神経の手首-肘間の伝導ブロックが改善したことに加え(CMAP振幅 手首/肘 刺激11.7/7.5mV)、運動神経伝導速度も改善した(Table 1)。2009年1月から抗アレルギー薬を服用しておらず、6月以降はIVIg投与から2週間後に手掌に軽度の発赤がみられる程度で、数日で消失している。

血清IgG値に関しては、high-dose IVIg 施行前の血清IgG値は1,022mg/dl、施行2週間後は3,294mg/dlと著明に上昇していた。また月1回IVIg少量静注療法を開始する前の投与直前血清IgG値は899~1,022mg/dlであったが、開始後は1,081~1,249mg/dlとより高値を維持していた(Fig. 2)。

## 考 察

多巣性運動ニューロパチーは、限局性・持続性の伝導ブロックを特徴とする病変が運動神経線維に散在することによって運動麻痺を生ずる免疫性多発性単ニューロパチーである。MMNの治療の選択範囲は少なく、有効とされているのは、無作為化比較対照二重盲検試験で免疫グロブリン大量静注療法(2または2.5g/kg)<sup>4)</sup>、非比較対照試験で免疫抑制剤のシクロフォスファミド、シクロスポリン、アザチオプリンである<sup>5)</sup>。またIVIg治療に反応するものの効果の持続は数週間、約半数でIVIgの反復投与が必要との報告があり<sup>6)</sup>、寛解維持のための投与頻度は治療反応性により調整をおこなうが、EFNS/PNS MMNガイドラインでは、2~4週ごとに1g/kg、または1~2カ月毎に2g/kgが推奨されている<sup>3)</sup>。我国では一般に0.4g/kg(5日間)を3カ月に1回、つまり2g/kg/3月が多い。Van den bergらは、週1回0.4g/kg投与(1.6kg/月)で長期にわたり筋力が維持されたMMNの症例を報告している<sup>7)</sup>が、われわれの方法は、Van den bergらよりさらに少ない月1回0.4g/kgで、重篤な副作用を減らすだけでなく再発を抑制し筋力維持が可能であった。さらに入院期間短縮、医療経済的負担の軽減、生物製剤感染リスクの低下等多方面において利点を有し臨床上きわめて有意義と考えた。

Kuitwaard Kらは、GBS患者でIVIg投与後の薬物動態の差が予後と関連しているとし、IVIg(2g/kg)施行前の血清IgG値と施行2週間後の血清IgG値との差( $\Delta$ IgG)を比較し、

$\Delta$ IgGが小さい患者 (<3.99g/l) では、臨床経過、予後が不良であったと報告した<sup>8)</sup>。本例の $\Delta$ IgGは22.72g/lと大きく、Kuitwaard Kらの予後良好群に相当する。また月1回IVIg少量静注療法開始後の血清IgG値は、開始前にくらべ上昇傾向にあり、本例が少量のIVIg投与でも治療反応性が良好であることと関連している可能性がある。

神経疾患患者におこなわれたIVIgで13%に発疹がみられたとの報告があるが<sup>9)</sup>、われわれは13例の免疫性ニューロパチーにIVIgをおこない、軽症例もふくめ5例(38.5%)に皮疹をみとめた。多くはステロイド外用または内服治療で軽快するが、治療を中止し入院加療を必要とする重篤な症例の報告があり<sup>10)</sup>、IVIgが有効でありながら副作用のため中止している症例が存在すると考えられる。IVIgの臨床効果が高い例では0.4g/kgの4週毎投与で寛解維持が可能ならばあいがああり、副作用をふくめ何らかの理由で2g/kg投与が困難な症例では減量投与を試みるべきと考えられる。

謝辞：糖脂質抗体を測定していただいた近畿大学 神経内科 楠 進 先生に深謝いたします。

#### 文 献

- 1) 木村 淳. CIDP, MMN に対する献血グロベニン-I-ニチヤクの使用成績調査結果 中間報告. 診療と新薬 2003;40:297-316.
- 2) Vecchiotti G, Kerl K, Prins C, et al. Severe eczematous skin reaction after high-dose intravenous immunoglobulin infusion: report of 4 cases and review of the literature. Arch Dermatol 2006;142:213-217.
- 3) Joint Task Force of the EFNS and the PNS. European Federation of Neurological Societies/Peripheral Nerve Society Guideline on management of multifocal motor neuropathy. Report of a joint task force of the European Federation of Neurological Societies and the Peripheral Nerve Society. J Peripher Nerv Syst 2006;11:1-8.
- 4) van Schaik IN, van den Berg LH, de Haan R, et al. Intravenous immunoglobulin for multifocal motor neuropathy. Cochrane Database Syst Rev 2005;18:CD004429. Review.
- 5) Umaphathi T, Hughes RA, Nobile-Orazio E, et al. Immunosuppressant and immunomodulatory treatments for multifocal motor neuropathy. Cochrane Database Syst Rev 2009;21:CD003217. Review.
- 6) Léger JM, Viala K, Cancalon F, et al. Intravenous immunoglobulin as short- and long-term therapy of multifocal motor neuropathy: a retrospective study of response to IVIg and of its predictive criteria in 40 patients. J Neurol Neurosurg Psychiatry 2008;79:93-96.
- 7) Van den Berg LH, Franssen H, Wokke JHJ. The long-term effect of intravenous immunoglobulin treatment in multifocal motor neuropathy. Brain 1998;121:421-428.
- 8) Kuitwaard K, de Gelder J, Tio-Gillen AP, et al. Pharmacokinetics of intravenous immunoglobulin and outcome in Guillain-Barré syndrome. Ann Neurol 2009;66:597-603.
- 9) Iannaccone S, Sferrazza B, Quattrini A, et al. Pompholyx (vesicular eczema) after IV immunoglobulin therapy for neurologic disease. Neurology 1999;53:1154-1155.
- 10) Hamdalla HH, Hawkes CH, Spokes EG, et al. Intravenous immunoglobulin in the Guillain-Barré syndrome. May cause severe adverse skin reactions. BMJ 1996;313:1399-1400.
- 11) 園生雅弘, 馬場正之. 神経筋電気診断の実際. 東京: 星和書店; 2004. p. 13.

**Abstract****Monthly low-dose immunoglobulin infusion as a maintenance therapy for multifocal motor neuropathy may reduce allergic adverse effects: A case report**

Yoshiko Murata, M.D., Tomoko Okamoto, M.D., Yoshiyuki Kondo, M.D.,  
Norio Chihara, M.D., Yoshihiko Furusawa, M.D. and Miho Murata, M.D.  
Department of Neurology, National Center Hospital of Neurology and Psychiatry

A 41-year-old man with multiple motor neuropathy developed weakness of the left hand at the age of 35 years. The weakness gradually progressed to his right hand. High-dose intravenous immunoglobulin (IVIg) therapy (0.4 g/kg for 5 consecutive days) improved the muscle weakness in the hands but led to the development of generalized severe pompholyx that spread to the skin over the entire body. Because muscle weakness of the hands worsened several months after IVIg therapy, we attempted another course of IVIg therapy. However, anti-allergic agents and oral corticosteroids did not suppress the pompholyx induced by the high-dose IVIg. Hence, the treatment was switched to low-dose immunoglobulin therapy (0.4 g/kg for one day) once every month. After more than 8 months of low-dose therapy, only mild form of pompholyx remained and the muscle strength was maintained without further deterioration.

(Clin Neurol 2010;50:561-565)

**Key words:** multiple motor neuropathy, high-dose IVIg, low-dose IVIg, pompholyx

---